Das Schultergelenk

Ihre Krankheit, Verletzung: Behandlung und Rehabilitation

4. Auflage

Dr. med. Ch. Thür

Die Erkrankung und Verletzung der Schulter

Liebe Patientin, Lieber Patient,
Lieber Besucher der Website,

Die Schulterchirurgie hat in den letzten Jahren einen Boom erfahren. Viele Chirurgen und Orthopäden befassen sich in der Zwischenzeit intensiver mit diesem Gelenk. Nicht nur in Amerika sind Schultereingriffe alltäglich, sondern auch hier in Europa und in der Schweiz werden immer mehr Schultereingriffe mit gutem Resultat durchgeführt.
Noch vor kurzer Zeit waren Schultereingriffe meist mit einem schlechten Resultat verbunden und viele Patienten hatten Angst, nach der Operation für immer einen bleibenden Nachteil zu haben. Während der behandelnde Chirurg und Orthopäde selbst wenig Vertrauen in die in der Literatur angegebenen Resultate aufbringen konnte, waren der Patient und sein Hausarzt verunsichert und erwogen eine Schulteroperation erst als letzte aller Möglichkeiten, das Schulterproblem zu lösen.
Durch intensive Basisforschung in Anatomie, Physiologie und Pathologie gelang es schliesslich in den letzten Jahren zunehmend, Krankheitsbilder zu definieren, deren Entstehung und Ablauf zu analysieren und daraus auch erfolgversprechende Behandlungskonzepte abzuleiten. So z.B. bei der Verletzung und Erkrankung der Rotatorenmanschette, bei der Instabilität der Schulter und der Arthrose.
Durch neue, allerdings sehr teure, aber äusserst genaue Untersuchungstechniken ist es zudem in den vergangenen Jahren gelungen, die Diagnostik dermassen zu verfeinern, dass es heute nur noch selten vorkommt, dass während der Operation grosse Überraschungsbefunde erhoben werden müssen. Eine zentrale Stellung in der Schultergelenksdiagnostik hat das MRJ, das Magnetresonanz-Tomogramm, eingenommen. Als Screeninguntersuchung auch die diagnostische Sonographie.
Nebst all diesen komplizierten und teuren Methoden haben aber die normale ärztliche kompetente Untersuchung und die normale standardisierte Röntgenuntersuchung ihre wichtige Stellung nicht verloren.
Ein erfahrener Schulterspezialist kann bereits aus der Entstehungsgeschichte viele Hinweise entnehmen. Bereits beim Beobachten des Patienten wie er sich die Kleider aus- oder anzieht geben ihm wertvolle Hinweise über die Ursache und den Ort des Schulterproblems.
Diese vierte Auflage meiner Schulterbroschüre soll Ihnen helfen, Ihr Schulterleiden etwas besser zu verstehen. Zudem möchte ich durch die Erklärung der Behandlungsmassnahmen Ihr Verständnis für die meist lange Rehabilitation fördern.
Eine optmale Kooperation zwischen Arzt, Patient und Therapeut wird sich bei Ihnen direkt in einer besseren Rehabilitation der Schulterfunktion zeigen.

Christoph Thür

Inhalt

1. Anatomie, Biomechanik 9

2. Untersuchungsmethoden 15

3. Instabilitäten des Schultergelenkes oder im Bereich des Schultergürtels 17
- **3.1.** Die unfallbedingte Schulterinstabilität 17
- **3.2.** Die konstitutionell bedingte Instabilität 21
- **3.3.** Die Instabilität des Schultereckgelenkes: AC-Gelenk 22
- **3.4.** Die Instabilität des SC-Gelenkes, der Verbindung zwischen Schlüsselbein und Brustbein 25
- **3.5.** Die apikale Instabilität mit Engpass unter dem Schulterdach (*siehe 5.2.*) 25

4. Erkrankungen und Verletzungen der Bicepssehne und des Limbus (Gelenkmeniskus) 26

5. Verletzungen und Erkrankungen der Rotatorenmanschette 29
- **5.1.** Riss der Rotatorenmanschette und deren Folgen 29
- **5.2.** Lockerung der Rotatorenmanschette mit Engpasssyndrom unter dem Schulterdach (Impingement-Syndrom/Einklemmungs-Syndrom) 38
- **5.3.** Entzündliche Erkrankungen der Rotatorenmanschette, der Gelenkkapsel und des Schleimbeutels 44

6. Brüche (Frakturen) des Schultergürtels 46
- **6.1.** Oberarmkopfbruch (subcapitale Humeruskopffraktur) 46
- **6.2.** Bruch des Schulterblattes (Scapula-Fraktur) 49
- **6.3.** Schlüsselbeinbruch (Clavicula-Fraktur) 50

7. Arthrose im Schultergürtelbereich (Gelenksabnützung, Verschleiss) 51
- **7.1.** Schultergelenksarthrose (Omarthrose) 51
- **7.2.** Schultereckgelenksarthrose (AC-Gelenksarthrose) 53
- **7.3.** SC-Gelenksarthrose 53

8. Arthritis im Schultergürtelbereich (Entzündung des Gelenkes, rheumatisch, infektiös, etc) 54
- **8.1.** Arthritis des Schultergelenkes 54
- **8.2.** Arthritis des AC-Gelenkes und des SC-Gelenkes 55

9. Stoffwechselerkrankungen, Gicht, Diabete mellitus (Zuckerkrankheit), etc. 56

10. Angeborene Fehlbildungen 57

11. Tumore 57

12. Funktionelle Beschwerden, inkl. psychosomatische Störungen, Hals-, Schulter-, Armschmerzen bei Irritationen der Wirbelsäule, der Hals-, und Armnerven 58

13. Rehabilitation der operierten Schulter 59

14. Komplikationen nach Schulteroperation 63

15. Physiotherapeutische Rehabilitationsmassnahmen 65

Anatomie und Biomechanik der Schulter

Der Schultergürtel besitzt die grösste Beweglichkeit aller Gelenke des menschlichen Körpers. Dafür verantwortlich sind fünf «aneinandergekoppelte Gelenke».

1. Gelenk zwischen Oberarmkopf und Schulterblatt-Pfanne
2. «Gelenklager» – Gleitschicht zwischen Schulterblattdach und Oberarmkopf, bzw. Rotatorenmanschette
3. Gelenk zwischen Schulterblatt und Schlüsselbein
4. Gelenk zwischen Schlüsselbein und Brustbein
5. Gleitschicht zwischen Schulterblatt und Brustkorb (Thorax)

Dank dem komplizierten Zusammenwirken aller fünf Gelenke und Gleitlager verfügt der Mensch über ein perfektes Gerät (Schulter), seine Hand überallhin zu bewegen und dort mit seinen Fingern alle erforderlichen Verrichtungen durchzuführen. Der ganze, auch enge Raum um den Körper herum ist mit seiner Hand erreichbar.

Nebst dem «knöchernen Stütz-Gerüst» ist allerdings der Weichteilmantel des Schultergelenkes am wichtigsten. Eine Reihe von Muskeln, Sehnen und Bändern geben dem Gelenk die statische und dynamische Stabilität und erlauben in den Bewegungen nicht nur Kraftentfaltung, sondern auch Präzision in der Ausführung.

Oberflächliche Muskelschicht: «Bewegungsmanschette»

Ermöglicht vor allem die Bewegungen des Armes in allen Richtungen, ist sehr kräftig gebaut und umhüllt die ganze Schulter und die tiefen Muskelschichten, Bänder und Sehnen.

Der Deltoideus-Muskel von vorne

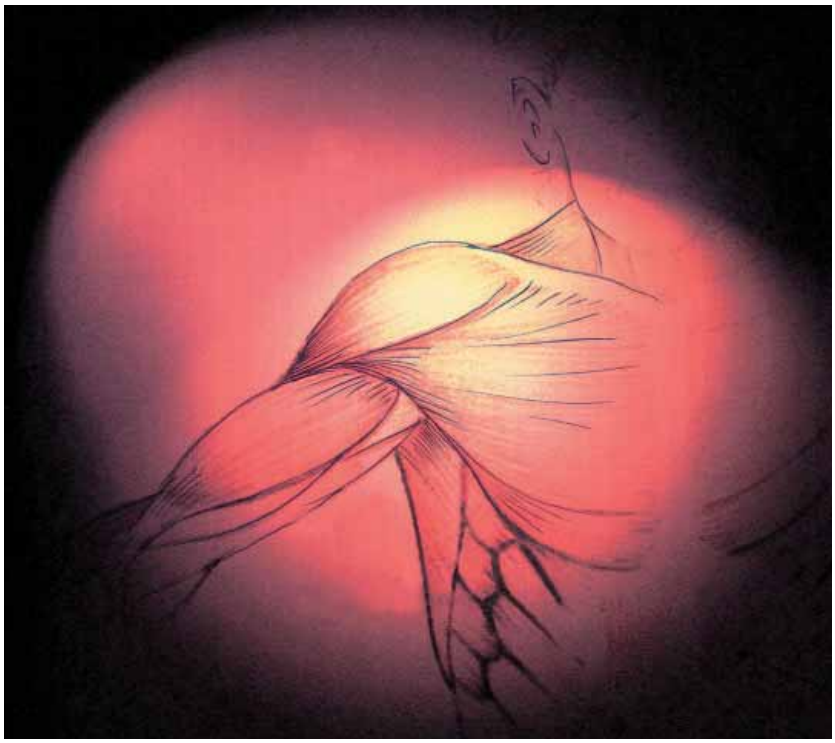

Der Deltoideus-Muskel von hinten–seitlich

Tiefe Muskelschicht:
«Die Zentriermanschette = Rotatorenmanschette»

Die unter der oberflächlichen Schicht gelegene Zentriermanschette besteht aus den Rotatorenmanschetten-Muskeln und der Bicepssehne und umfasst mit seinen sehnigen Anteilen den Oberarmkopf und ist verantwortlich, dass bei jeder Bewegung des Armes, der Schulter, der Oberarmkopf sehr präzise in seinem Drehzentrum gehalten wird. Nur bei stabilem Drehzentrum vermag die umgebende Schultergürtelmuskulatur problemlos zu funktionieren und Kraft und Präzision zu entfalten.

Rotatorenmanschette
= Zentriermanschette

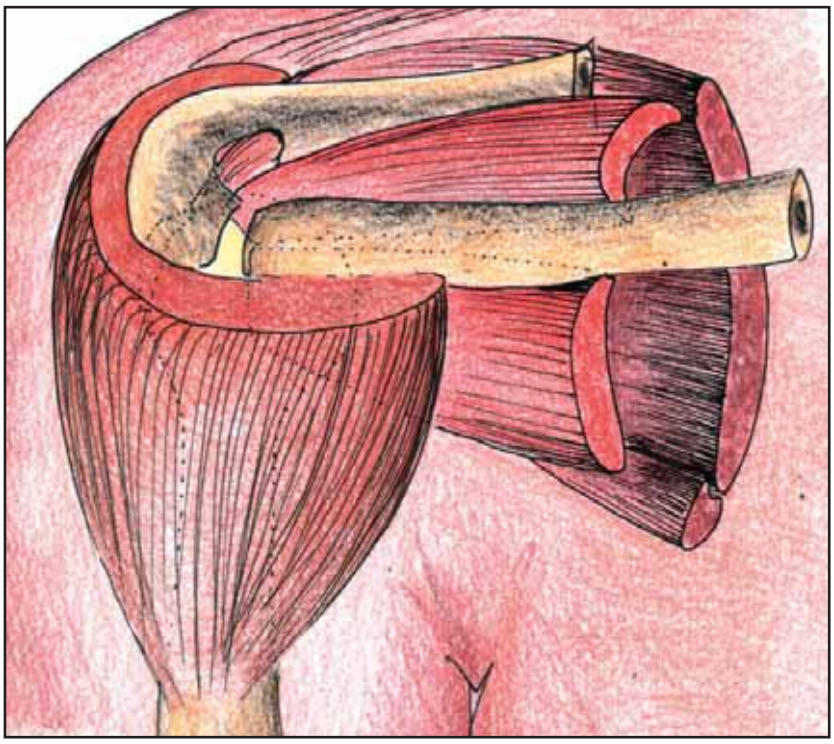

18 Muskelpaare, Agonisten und Antagonisten, ermöglichen das «normale Bewegen» der Schulter. Zwischen der Rotatorenmanschette und dem Schulterdach befindet sich eine Gleitschicht, ein Schleimbeutel (Bursa subacromialis). Bei Abnahme der Zentrierkraft gerät der Schleimbeutel unter Druck und verletzt oder entzündet sich, gleichzeitig reibt sich die Rotatorenmanschette am Schulterdach auf.

1. Supraspinatus
2. Bursa subacromialis
3. Subscapularis

Blick unter das Schulterdach mit Aufsicht auf den Schleimbeutel und die Rotatorenmanschette

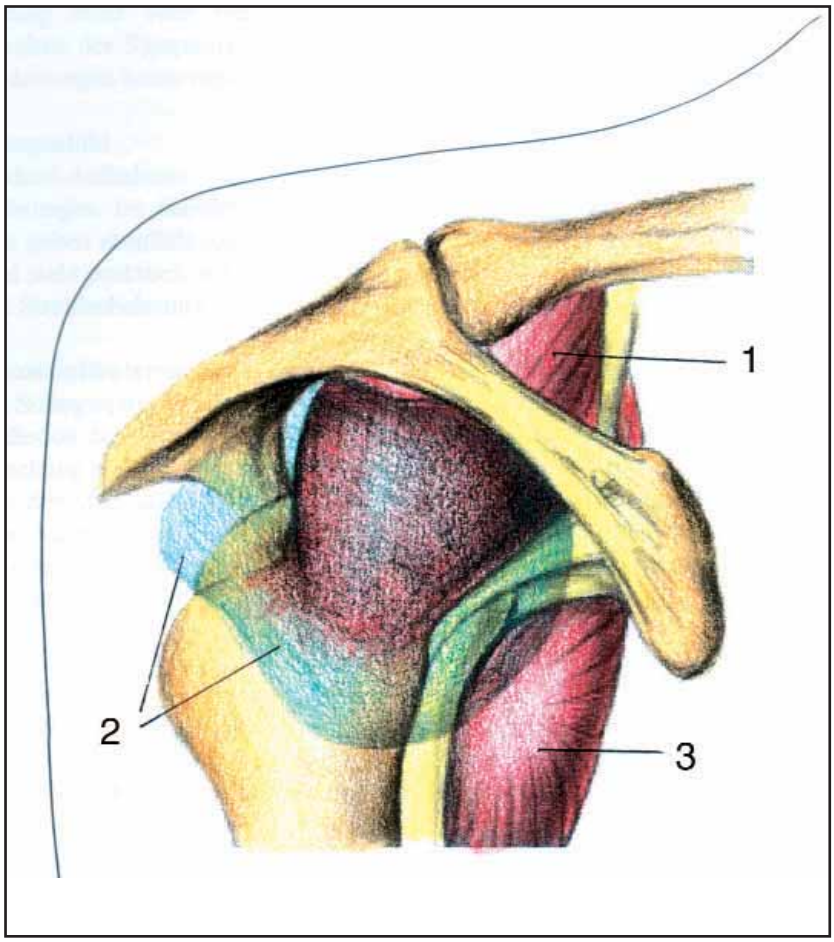

Die Bicepssehne

Der Biceps bedeutet «zweibauchiger Muskel».Hauptsächlich ist er für die Beugung des Armes im Ellbogengelenk verantwortlich. Seine Funktion im Schulterbereich ist beschränkt. Der Ursprung der langen Bicepssehne ist am Oberrand des Limbus (Gelenksmeniskus), verläuft geführt in einem komplexen Bandapparat über die Oberarmkugel in den Sehnenkanal bis zum uns allen bekannten, «bodybuilder-günstigen» Muskelbauch am Oberarm. Bei vielen Schulterleiden spielt der Biceps eine grosse Rolle. Insbesonders kann er für hartnäckige unklare Schulterschmerzen verantwortlich sein.

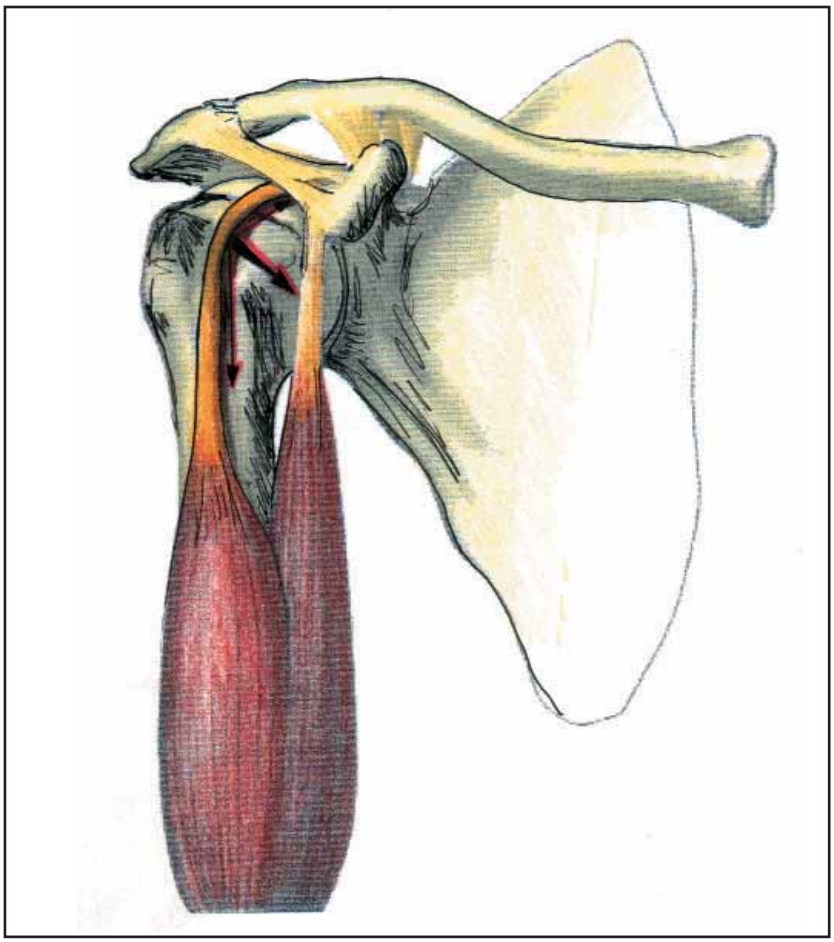

Bicepsverlauf

Bänder und Gelenkkapsel

Die Bänder, als Verstärkung der Gelenkskapsel, bilden den statischen Halteapparat des Gelenkes. Sie halten auch bei Inaktivität der Muskeln das Gelenk zusammen und sind der innerste Führungs- und Halteapparat des Gelenkes. Ergänzend zu diesem Halteapparat besteht als Vergrösserung der Gelenkpfanne ein knorpeliger Meniskus (Limbus), der einerseits eine gewisse Elastizität besitzt und trotzdem der Kugel einen genügenden Halt in der Pfanne gibt;

durch Oberflächenvergrösserung der Pfanne (ca $^1/_3$) und durch einen negativen Gelenkinnendruck. Bei unfallbedingten Gelenkinstabilitäten werden in der Regel dieser passive «Halteapparat» verletzt.

Passiver, statischer Halteapparat: die Bänder, der Limbus

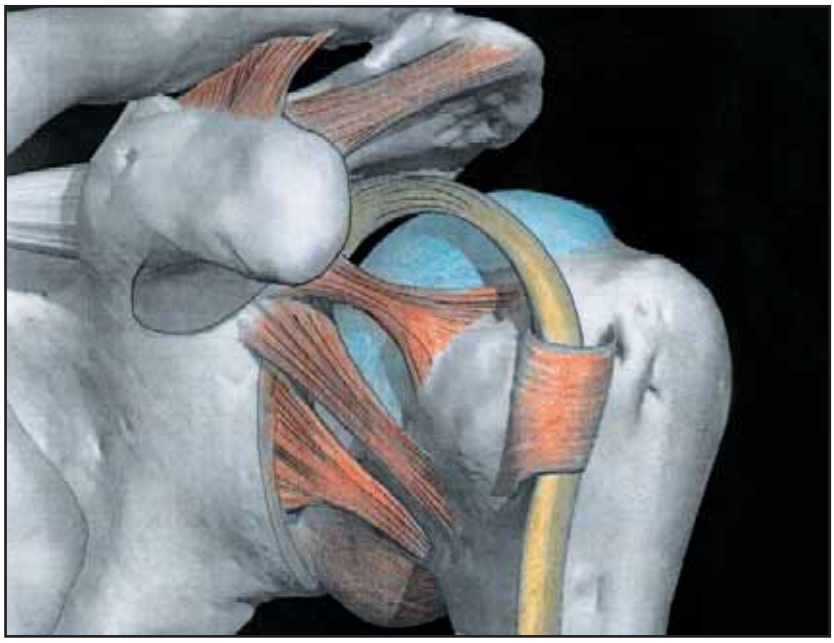

Das AC-Gelenk, SC-Gelenk und der Schulter-Aufhängeapparat

Das SC-Gelenk, die Verbindung zwischen dem Brustbein und dem Schlüsselbein, und das AC-Gelenk, d.h. das Gelenk zwischen dem Schlüsselbein und dem Schulterblatt (Schulterdach) bilden die statische «Aufhängung» der Schulter und des Armes am Körper.

Das AC-Gelenk in Bezug auf Schulterdach und in Bezug auf Gelenk zwischen Kegel und Pfanne

2. Untersuchungsmethoden

Ärztliche Untersuchung des Patienten/der Patientin

Wichtigster und schnellster Weg zu einer korrekten und kostengünstigen Diagnose ist immer noch die kompetente ärztliche Untersuchung der Bewegungsabläufe, der aktiven und passiven Beweglichkeit, der Kraft der einzelnen Muskeln, die Prüfung der Gelenkstabilität, und die Prüfung der vom Patienten/in angegebenen schmerzhaften Stellen und Funktionen. Es ist immer wieder erstaunlich wie viele Krankheitsbilder und Verletzungen bereits aus einer korrekten Untersuchung diagnostiziert werden können und anderseits wie viele klare Pathologien (Krankheitseinheiten) nur durch unsorgfältige, fehlerhafte oder unterlassene körperliche Untersuchungen verpasst werden. Keine noch so technisch perfekte Untersuchungsmethode wie MRI, CT, Ultraschall oder Arthroskopie kann und wird die ärztliche Erst -und Kontroll- Untersuchung ersetzen können.
Das Gespräch, das Beobachten des Patienten/in beim Ein- und Ausziehen der Kleider, als auch das Erfahren seiner beruflichen Tätigkeit spielen in der Erstuntersuchung eine wichtige Rolle.

Das Röntgenbild

Die radiologische Untersuchung ist heute standardisiert. Bestimmte definierte Einstellungen in den Röntgenuntersuchungen erlauben in vielen Fällen, vor allem was die knöchernen Komponenten des Schultergelenkes angehen, eine gesicherte Diagnose. Moderne Techniken wie die MRI-Untersuchung des Gelenkes ersetzen zum heutigen Zeitpunkt die klassische radiologische Untersuchung noch keineswegs. Brüche, knöcherne Gelenksverletzungen und Verrenkungen können mit keiner Methode besser diagnostiziert werden als mit dem Röntgenbild.

Die Computertomographie

Die Computertomographie basiert ebenfalls auf einer Röntgenstrahltechnik, womit sich das Gelenk in Schichtschnitten darstellen lässt. Ist vor allem in der Diagnose von knöchernen Veränderungen des Gelenkes treffsicher. Neue Techniken erlauben auch eine 3-D-Darstellung des Knochens, einer Fraktur oder Verrenkung.

Magnetresonanztomographie (MRI)

Die modernste aller bildgebenden Techniken basiert auf der induzierten magnetischen Ausrichtung von Wassermolekülen. Dadurch entsteht ein Körperbild, das bei guter Bildqualität «anatomieatlas»-ähnliche Abbildungen unseres Körpers ergeben. Muskulatur, Sehnen, Bänder, Knochen, Knorpel, Fett u.s.w. stellen sich klar dar. Sehnenrisse und andere Weichteilverletzungen, sowie auch Veränderungen des Knochens und

degenerative Veränderungen können mit dieser Methode am besten erfasst werden. Die MRI-Untersuchung ist im Gelenkbereich der Schulter unter Verwendung eines ins Gelenk injizierten Kontrastmittels noch aussagekräftiger (sog. Arthro-MRI).

Arthro-MRI der Schulter

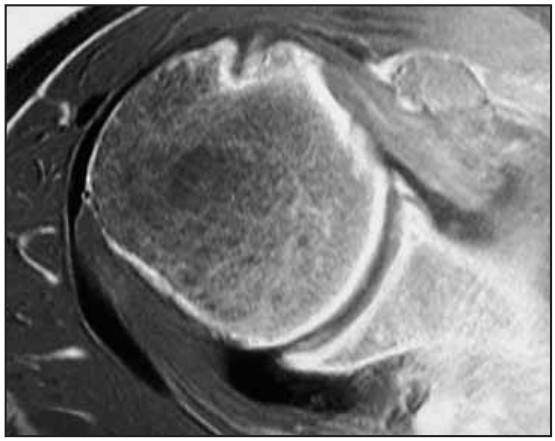

Ultraschalluntersuchung der Schulter

Diese Methode ist vor allem kostengünstig, schnell durchgeführt und nicht invasiv. Es entstehen bei dieser Untersuchung keine Röntgenstrahlenbelastungen. Die Aussagekraft ist jedoch sehr untersucherabhängig und ist mit relativ grossen «Falschresultaten» belastet. Als Srceeningmethode ist jedoch die Sonographie sehr zu empfehlen, insbesondere wenn sie vom behandelnden Schulterchirurgen selbst durchgeführt werden kann. Bis zum Erlangen einer hohen Diagnosetreffsicherheit braucht der Untersucher jedoch Hunderte von Gelenksonographien.

Arthroskopie

Die Spiegelung des Gelenkes erlaubt einen direkten Einblick in den Gelenkinnenraum und im Bereiche der Schulter auch ins subacromiale Gleitlager (Schicht des Schleimbeutels unter dem Schulterdach). Vor allem aussagekräftig ist diese Untersuchung im Bereiche des Gelenkmeniskus und seinen Veränderungen und im Bereiche der Gelenksbänder, sowohl bezüglich Verletzungen als auch bezüglich Normvarianten. Veränderungen oder Verletzungen der Bicepssehne, des Schleimbeutels, Kalkeinlagerungen in die Rotatorenmanschette u.s.w. Als weiterer Vorteil dieser Technik gilt die Möglichkeit, dass etwelche Pathologien (Krankheiten oder Verletzungen) in derselben Untersuchung gerade repariert werden können. Um zu guten Resultaten zu kommen, braucht der Untersucher aber grosse Erfahrung in diesen operativen Techniken.
Der Nachteil: Es handelt sich um eine invasive Untersuchungstechnik mit allen Nachteilen eines operativen Eingriffs (Narkose, andere Anästhesieformen, intra- und postoperative Komplikationen).
Der Vorteil: Die Läsion ist in derselben Sitzung diagnostiziert und behandelt; kleine Hautinzisionen (Schnitte). Wenig Weichteilverletzungen rund ums Gelenk und demzufolge schnellere Rehabilitation.

3. Instabilitäten des Schultergelenkes oder im Bereich des Schultergürtels

3.1 Die unfallbedingte Instabilität des Schultergelenkes

Die Schulterverrenkung oder im medizinischen Sprachgebrauch die Schulterluxation ist eine häufige Verletzung. Meist durch Sturz auf die Schulter oder den ausgestreckten Arm. Eine typische Sportverletzung, vor allem auch des Jugendlichen. Die Reposition des Schulterkopfes in die Pfanne ist häufig bereits auf dem Unfallplatz möglich und durchgeführt. Manchmal aber auch erst im Spital unter entsprechender Anästhesie des Patienten möglich. Die Schulterluxation kann zu bleibenden Schäden des Gelenkes führen, welche unter anderem bewirken, dass die Schulter instabil bleibt und der Oberarmkopf bei gewissen Bewegungen erneut aus der Pfanne springt. Knöcherne Absprengungen am Pfannenrand sowie Knochendellen am Kopf können entstehen. Abrissverletzungen des Limbus (des Gelenkrandmeniskus) mit den anhängenden Bändern. Diese verletzten Strukturen können ideal mit einer Arthro-MRI-Untersuchung diagnostiziert werden. Es gibt eine Regel, je jünger der Patient bei der Erstluxation ist, desto grösser ist die Wahrscheinlichkeit, dass es bei ihm zu einer chronischen Instabilität infolge erneuter Verrenkungen (Reluxationen) kommt. In diesen Fällen sprechen wir von wiederholten posttraumatischen Schulterluxationen, einer posttraumatischen Schulterinstabilität.

Bild links:

1. Abriss des Limbus unten
2. Abriss des Limbus oben
3. Bicepssehnenanker

Bild rechts:

Querschnitt-Darstellung mit Limbus und Bandstrukturen im Normalzustand und nach Verrenkung

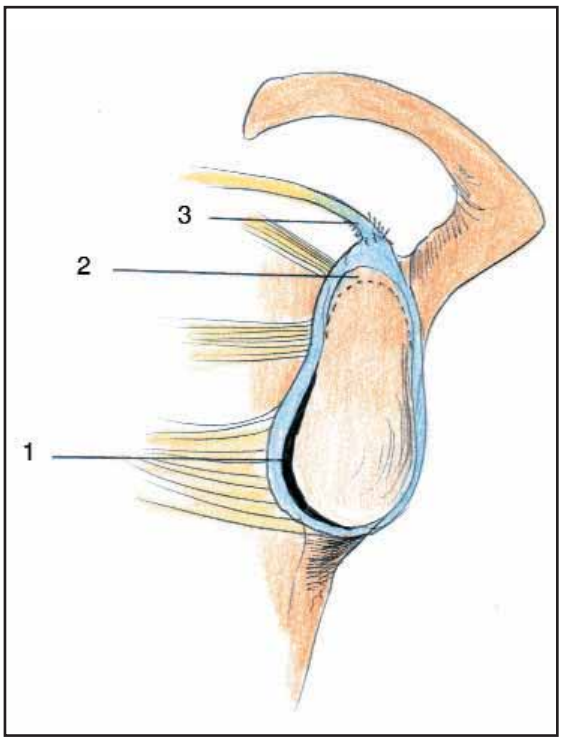

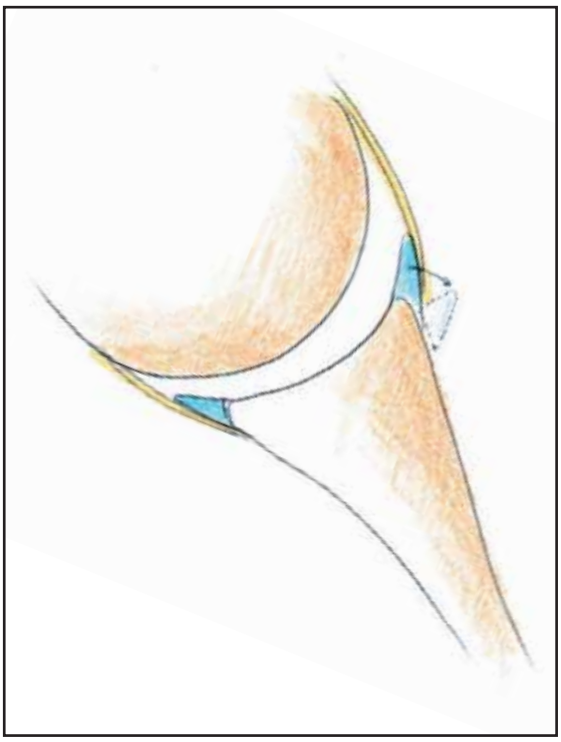

Behandlung

Die Reposition der verrenkten Schulter sollte so schnell als möglich, aber ohne Gewalt durchgeführt werden. Verschiedene Methoden wurden beschrieben und empfohlen. Am Wichtigsten ist die gefühlvolle, schonende Reposition, um ja keine Strukturen zusätzlich durch das Repositionsmanöver zu verletzen. Die Ruhigstellung des Gelenkes nach der Reposition ist nicht zwingend notwendig, aber bis zur Linderung der Schmerzen empfohlen, meist während 3–7 Tagen. Die wiederholt auftretende posttraumatische Schulterluxation sollte operativ korrigiert werden. Mit der Möglichkeit, diese Verletzungen mit sehr guten Resultaten auch arthroskopisch zu versorgen, sind verschiedene Chirurgen und Orthopäden dazu übergegangen, auch Erstluxationen bei jungen Patienten operativ anzugehen, um eine Ausdehnung des Gelenkschadens bei erneuten Luxationen zu vermeiden. Durch die arthroskopische Operation kann der abgerissene Meniskus mit den gerissenen Bändern wieder am vorderen Gelenkrand fixiert werden. Dabei können die umliegenden Weichteile geschont werden und die verletzten Strukturen können mit auflösbaren Materialien (resorbierbare Fäden) rekonstruiert werden, so dass nach Abheilung der Rekonstruktion das Gelenk wieder dem ursprünglichen Zustand zugeführt werden kann. Aber auch offene operative Methoden sind nach wie vor in gewissen Fällen notwendig, insbesondere bei ausgedehnteren Verletzungen und bei erneuten Luxationen nach bereits durchgeführter arthroskopischer Operation.

Arthroskopische Rekonstruktion

Bild links:

1. Abriss des Limbus vom Pfannenrand
2. unteres Band
3. mittleres Band
4. oberes Band
5. Bicepssehne

Bild rechts:

Nach arthroskopischer Fixation des Meniskus am vorderen Pfannenrand mit 3 Nähten

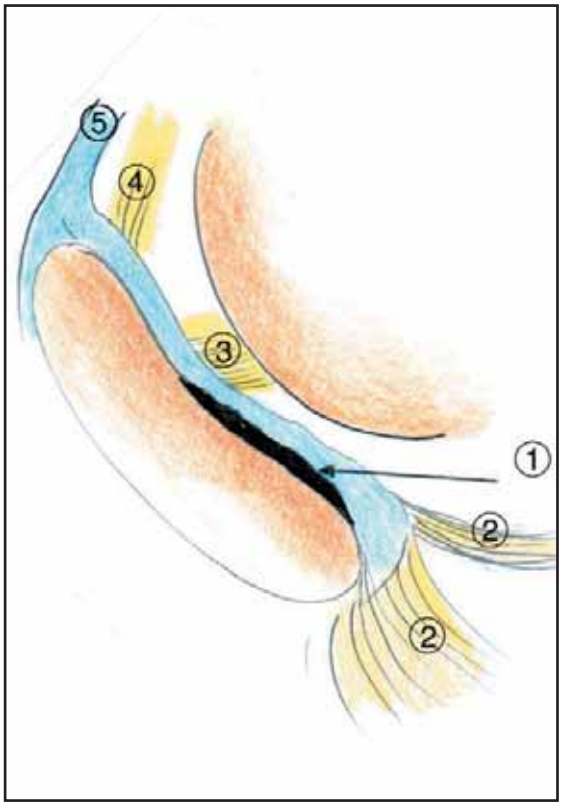

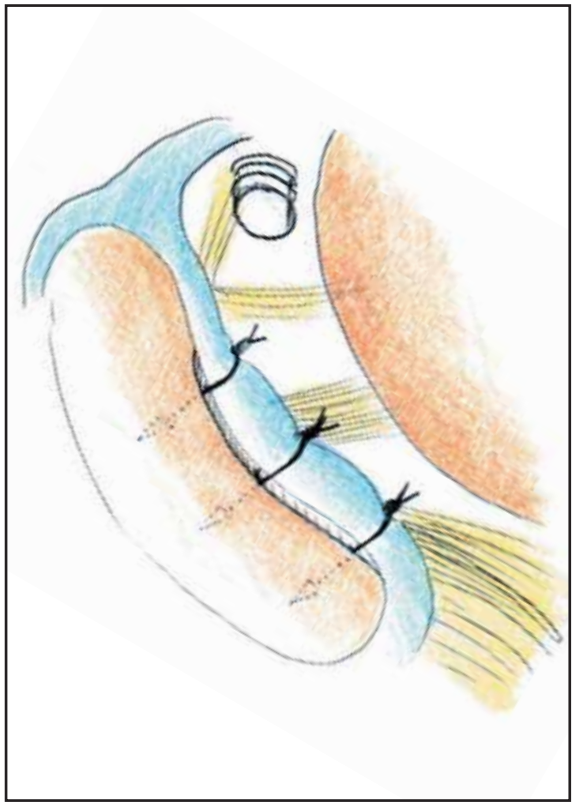

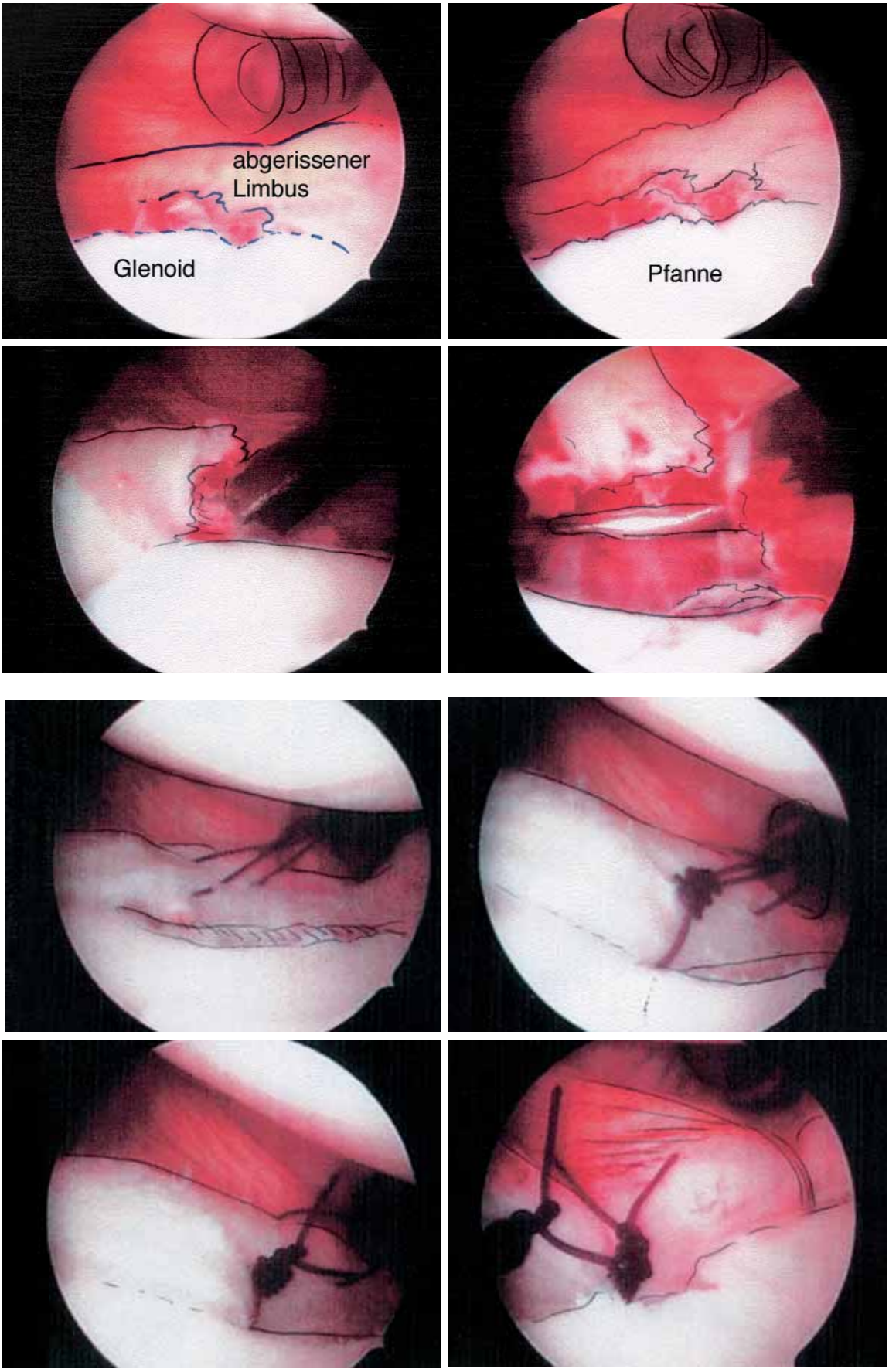
abgerissener
Limbus
Glenoid
Pfanne

abgerissener
Limbus

Gelenkpfanne

Gelenkkopf

Gelenkkopf
Gelenkpfanne

Auffräsen
des Knorpelrandes

abgerissener
Limbus

Gelenkkopf
Gelenkpfanne

angenähter
Limbus

mit auflösbaren
Fäden

In neuer Zeit versorge ich die «normale Schulterinstabilität» in der Regel arthroskopisch. Minimal invasiv können dabei die Strukturen im Gelenk drinnen ideal versorgt werden. Obwohl diese Methode, wie bereits erwähnt, viele Vorteile aufweist, besteht die Gefahr, dass sich der Patient wegen der geringen Schmerzbelastung nicht an die Ruhigstellungsvorschriften hält und dadurch ein minderwertiges Narbengewebe bildet.
Während der ersten drei Wochen nach der Operation muss der Patient ein Ortho-Gilet-Verband tragen (tagsüber und nachts), in dieser Zeit darf er nur Bewegungen im Ellbogengelenk und im Vorderarm ausführen. Die Aussenrotation des Armes ist strikte verboten. Nach drei Wochen dann tagsüber nur noch Fixation mit Armtragschlinge. Nachts nach wie vor Tragen des Ortho-Gilet-Verbandes. In diesen folgenden drei Wochen darf der Patient mit aktiven kontrollierten Bewegungen im Schultergelenk beginnen: Abduktion (Wegführen) des Armes bis max. 90 Grad. Aussenrotation des Armes bis max. 90 Grad. Zudem Beginn mit den isometrischen Kraftübungen. Pendelübungen oder Übungen mit Gewichten sind in den ersten 6 Wochen verboten. Erst nach 6 Wochen werden alle fixierenden Verbände entfernt und Beginn mit intensiver Bewegungstherapie in der Physiotherapie aber vor allem auch selbständig zu Hause. Dabei betone ich immer wieder, dass in dieser Phase der Rehabilitation keine passiven Dehnungsübungen, vor allem auch nicht durch Zweitpersonen, vorgenommen werden dürfen. Entscheidend in dieser Phase ist die aktive Kräftigung der dynamischen Schulterstabilisatoren. Die Rehabilitation dauert in der Regel drei bis vier Monate. Eine noch längere Zeit endphasig eingeschränkte Aussenrotation ist dabei nicht nur normal, sondern eher wünschenswert. Im Verlaufe der weiteren Monate wird das Narbengewebe nämlich elastischer und somit die Beweglichkeit wieder vollständig. Die langsame Normalisierung der Beweglichkeit ist bezüglich guter Langzeitresultate eher günstig. Das Wiedererlangen der vollen Sportfähigkeit und Arbeitsfähigkeit ist die Regel.

3.2. Die konstitutionell bedingte Instabilität

Junge Menschen und vor allem Mädchen können über sehr bewegliche Gelenke verfügen. Dies kann im negativen Fall durch ausgesprochene Bandlaxizität zur chronischen Schulterinstabilität führen (sog. Habituelle Schulterluxationen). Diese jungen Leute zeigen auch in anderen Gelenken, wie in den Ellbogengelenken, Kniegelenken oder in den Finger- und Handgelenken eine «übermässige» Beweglichkeit. Eine operative Korrektur der Instabilität sollte in diesen Fällen erst in letzter Wahl durchgeführt werden. Primär müssen in intensiver Physiotherapie die dynamischen Stabilisatoren der Gelenke auftrainiert werden. Durch die allgemeine Kräftigung der Schultergürtelmuskulatur kann in der Regel eine genügende Gelenkstabilität widerhergestellt werden und eine Operation vermieden werden. Wird trotzdem eine operative Korrektur notwendig, müssen in diesem Eingriff die Kapselbandstrukturen verstärkt, gedoppelt werden. Die Langzeitresultate sind allerdings ungünstiger, als bei der Rekonstruktion der «normalen» posttraumatischen Schulterinstabilität.

3.3. Die Instabilität des Schultereckgelenkes: AC-Gelenk

Das AC-Gelenk bedeutet «Acromio-clavicular-Gelenk», das Gelenk zwischen dem Schulterdach des Schulterblattes und dem Schlüsselbein. Dieses Gelenk ist sehr wichtig. An diesem Gelenk ist die Schulter aufgehängt. Durch Zerreissen der stabilisierenden Bänder dieses Gelenkes kommt es zu einem Stabilitätsverlust des Schultergürtels, nicht aber zu einer Bewegungseinschränkung. Bei vollständigem Reissen der Bänder ist die korrekte Aufhängung der Schulter beeinträchtigt. Das gesamte Schultergelenk sinkt tiefer und das Schlüsselbein steigt entsprechend dem Muskelzug höher. Bei Bewegungen um und oberhalb der Horizontale bewegen sich Schulterblatt und Schlüsselbein nicht mehr synchron, sondern dissoziiert. Das Schulterblatt bleibt unten, obwohl es beim Heben des Armes nach oben gekippt werden sollte, um dem Schulterkopf und der Rotatorenmanschette Platz zu öffnen. Die unten beigefügten Zeichnungen

Die verschiedenen Stadien der AC-Luxation

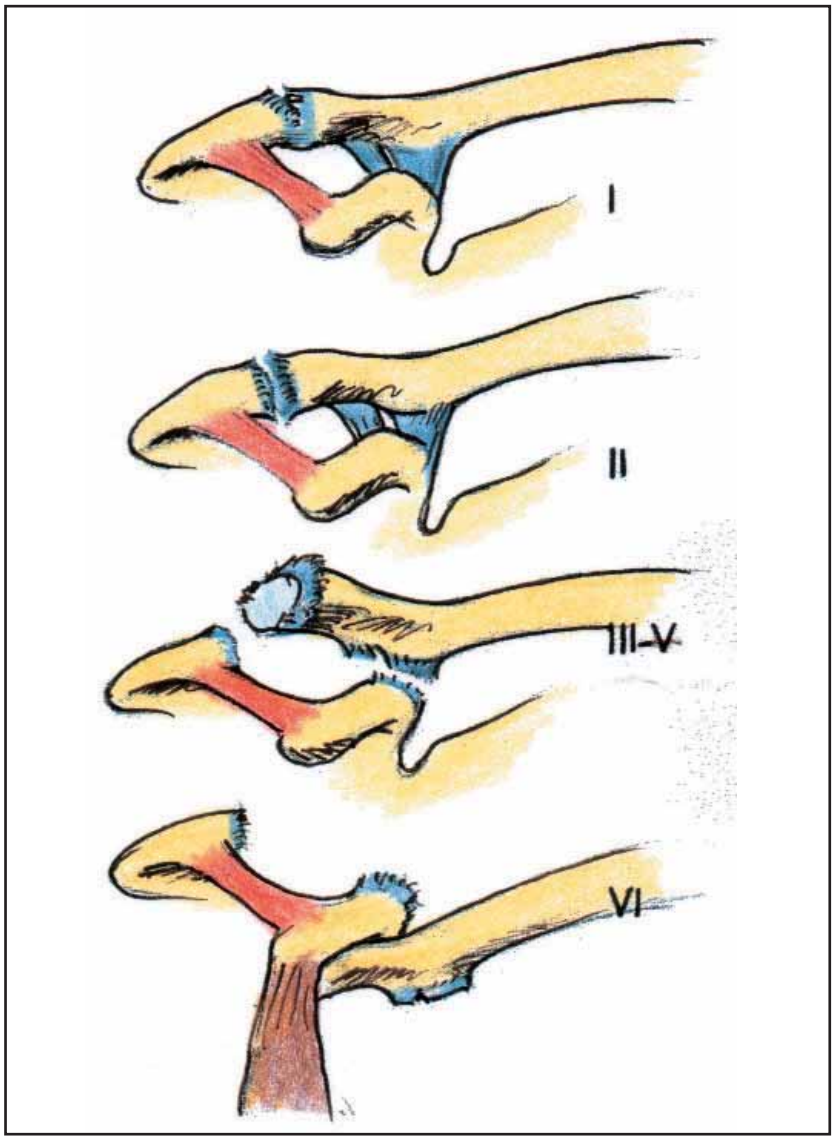

zeigen die verschiedenen Stufen und Schweregrade der Verletzung, «der Bänderrisse» und die operative Rekonstruktion.
Diese Verletzungen können auch ohne Operation zu einer schmerzfreien Beweglichkeit im Schultergürtel führen. Die Fehlstellung bleibt jedoch bestehen und mit der Zeit kann es in der Folge durch das entstandene Engpass-Syndrom unter dem Schulterdach zu einer Aufscheuerung der Rotatorenmanschette kommen.
Bei vollständiger Zerreissung der Bänder mit vollständiger Instabilität gilt hier die Regel, dass bei jungen Leuten, vor allem sportlich ambitionierten, oder bei körperlich anstrengend arbeitenden Personen die Gelenkverletzung rekonstruiert werden sollte.
Die Rekonstruktion sollte jedoch immer zu einem tadellosen Ergebnis führen, ansonsten die nicht-operative Behandlung vorgezogen werden müsste. Nicht nur die richtige Operationstechnik, sondern auch die Erfahrung und das Können des Operateurs und die konsequente postoperative Nachbehandlung sind für ein gutes Resultat entscheidend.

Operative Behandlung

Es existieren verschiedenste Vorschläge zur Reparation des verletzten AC-Gelenks. Heute sind sich die meisten Schulterspezialisten einig, dass die unvollständigen Luxationen, also die Verletzungen nach Tossy I und II, nicht primär operativ versorgt werden sollten. In einem späteren Zeitpunkt kann es dann wohl noch zu einer Operation kommen, dann aber eher zur Behandlung der sich in Folge der Verrenkung ausgebildeten AC-Arthrose, als zur Behandlung der AC-Instabilität.
Die vollständigen Verrenkungen mit vollständiger Zerreissung des Aufhängeapparates (Tossy-III-Verletzungen, d.h. Rockwood 4–6) sollten rekonstruiert werden, sofern dem Patienten eine gute Rekonstruktionstechnik und ein gutes Resultat offeriert werden kann. Wie Sie aus meiner Formulierung entnehmen können, ist bei dieser Verletzung keine einhellige Meinung der Spezialisten gegeben. Natürlich empfindet keiner die vollständige und oft störende Fehlstellung im AC-Gelenk gut oder gar ideal. Es wäre auch für jeden Operateur das natürliche Bestreben, die Integrität des Gelenkes wiederherzustellen. Aber ehrlicherweise muss festgehalten werden, dass die ideale Rekonstruktion nur selten möglich ist.
Zwischen Schlüsselbeinende und Schulterdach ist nämlich ein kräftiger Meniskus zwischengeschaltet und dieser wird bei den meisten AC-Luxationen verletzt, zerrissen. Eine volle Integrität des Gelenkes kann somit nur dann wiederhergestellt werden, wenn der Meniskus unverletzt bleibt. Wurde er jedoch gerissen, muss er operativ entfernt werden und bei noch so guter Wiederherstellung der Gelenkkongruenz und der Bänder entsteht im weiteren Verlauf eine AC-Gelenksarthrose. Diese Abnützung des Gelenkes durch Aufreiben der Gelenkflächen führt mit der Zeit zu einer schmerzhaften Arthrose, was wiederum das Resultat der AC-Gelenks-Rekonstruktion sehr relativiert, zumal ohne operative Behandlung häufig eine Schmerzfreiheit erreichbar ist.
Aus diesen Überlegungen hat sich bei mir folgende Vorgehensweise bewährt. Bei vollständigen AC-Luxationen ist die Rekonstruktion mit Erhaltung des unverletzten Meniskus anzustreben. Ist dies wegen des

gerissenen Meniskus nicht möglich, rekonstruiere ich die Aufhängung der Schulter unter Transfer eines benachbarten, unverletzten starken Bandes, indem ich den verletzten Meniskus entferne und das AC-Gelenk erweitere, damit sich später die beiden Gelenkflächen nicht mehr reiben können.
In den unten aufgeführten Zeichnungen ist diese Methode nach Weaver-Dunn (Erstbeschreiber dieser Technik) modifiziert wiedergegeben. Die Resultate sind mit ganz wenigen Ausnahmen sehr gut und die Patienten erreichen in der Regel wieder die volle Zufriedenheit und Sportfähigkeit.

Postoperative Nachbehandlung

Die Nachbehandlung folgt im Grossen dem Schema der Nachbehandlung der Schulterinstabilität. Beginn der physiotherapeutischen

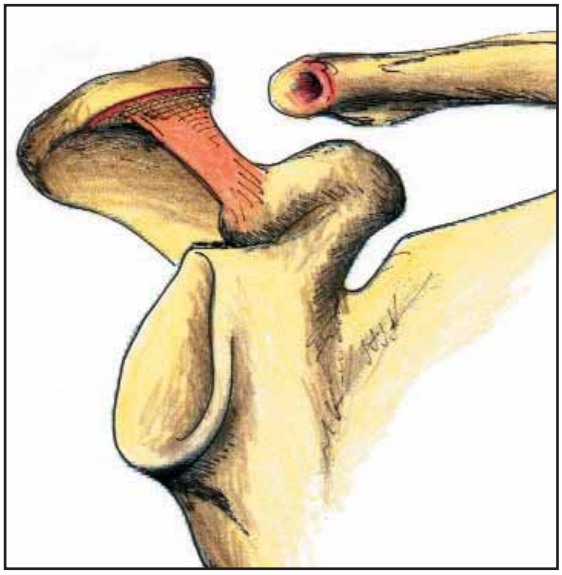

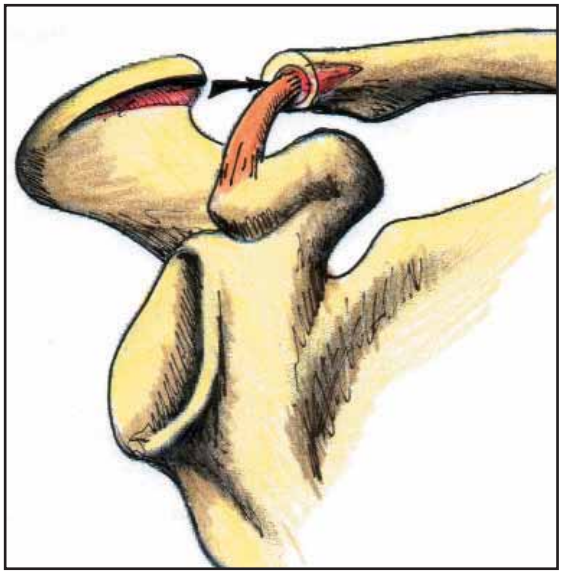

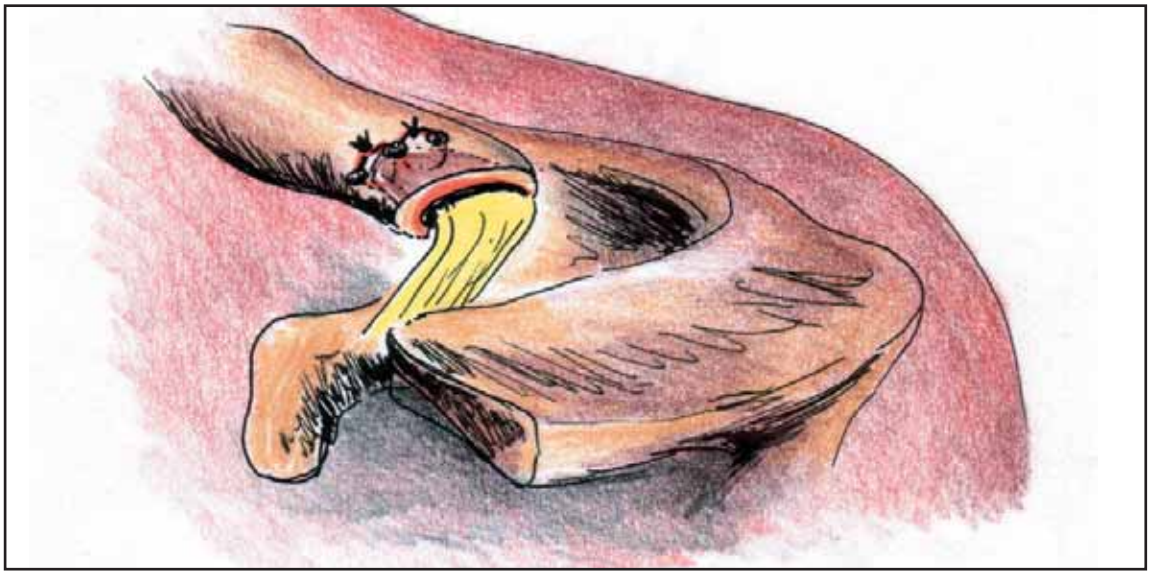

Behandlung ebenfalls frühestens nach 6 Wochen postoperativ. Solange braucht das transferierte Band zur Einheilung. In den ersten zwei Monaten nach der Operation darf der Patient keine Lasten tragen. Erst nach durchgeführter radiologischer Kontrolle und gesicherter Einheilung des Bandes, d.h. des transferierten Knochenblocks, darf mit der Belastung des Armes begonnen werden.

3.4. Instabilität des SC-Gelenkes

Das SC-Gelenk ist die gelenkige Verbindung zwischen Schlüsselbein einerseits und Brustbein anderseits. Auch diesem Gelenk ist ein Meniskus zwischengeschaltet. Die Verletzungen dieses Gelenkes sind glücklicherweise selten. Meist handelt es sich um unfallbedingte Subluxationen, d.h. unvollständige Verrenkungen mit Lockerung der Bänder. Die Abheilung dieser Verletzung ist sehr langwierig und zum Teil schmerzhaft über längere Zeit. Nur in seltenen Fällen ist aber eine operative Rekonstruktion notwendig. Absolut wichtig ist die Operation bei nach rückwärts, also nach innen verrenktem SC-Gelenk. Diese Verletzung kann zu ernsthaften Problemen der Halsorgane führen. Da auch diese Verletzung in der Regel zu einer Zerstörung des Gelenkmeniskus führt, endet diese Verrenkung meistens in einer späteren SC-Arthrose mit Schwellung und Vorwölbung des Gelenkes.

3.5. Die apikale Instabilität

Die apikale Instabiliät des Schultergelenkes bedeutet ein Höhertreten des Humeruskopfes gegenüber der Pfanne und in der Folge Ausbildung eines Engpass-Syndroms unter dem Schulterdach. Diese Instabilitätsform ist eng mit der Funktion und dem Zustand der Rotatorenmanschette und der Bänder verbunden, so dass diese Instabilität unter dem *Kapitel 5.2.* beschrieben und abgehandelt wird.

Oberer Abriss des Limbus vom Pfannenrand mit Nähertreten des Kopfes

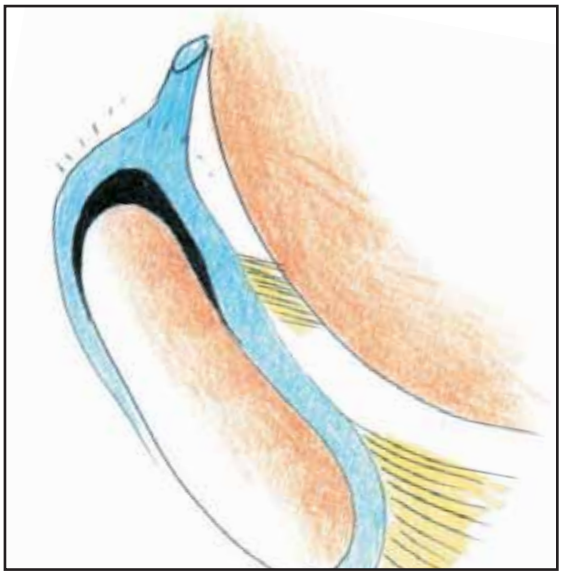

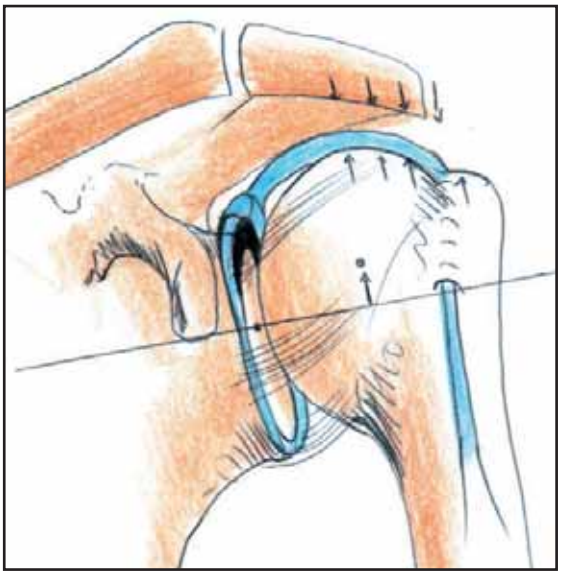

4. Erkrankungen und Verletzungen der Bicepssehne und des Limbus (Gelenksmeniskus)

Bicepssehne

Die lange und kurze Bicepssehne entspringen an der Schulter, verlaufen am vorderen Anteil des Oberarmes im bekannten Muskelbauch und inserieren gemeinsam am proximalen (näheren) Anteil des Vorderarmes, an einem knöchernen Vorsprung der Speiche. Die Hauptwirkung des Biceps ist die Beugung des Ellbogens. Die Wirkung aufs Schultergelenk selbst ist nicht hauptsächlich. Für das Schultergelenk interessant und bedeutend ist hingegen der Ursprung der langen Bicepssehne am oberen Glenoidalrand (oberer Pfannenrand) am oder in der Nähe des Limbus (Meniskus). Bei den Rotationsbewegungen des Oberarmes wird die lange Bicepssehne, durch einen komplex verlaufenden Bandapparat geführt, über den Humeruskopf gespannt und gewinnt so vor allem in Aussenrotationsposition des Oberarmes auch eine zentrierende Wirkung auf das Schultergelenk selbst. So können bei Überlastung der Beugemuskulatur des Ellbogens, (z.B. beim seltenen, aber doch hie und da immer wieder einmal notwendigen «Schneeschaufeln») eine Schädigung der langen Bicepssehne entstehen. Diese Läsion kann entweder ansatznahe am

Anatomie des Biceps

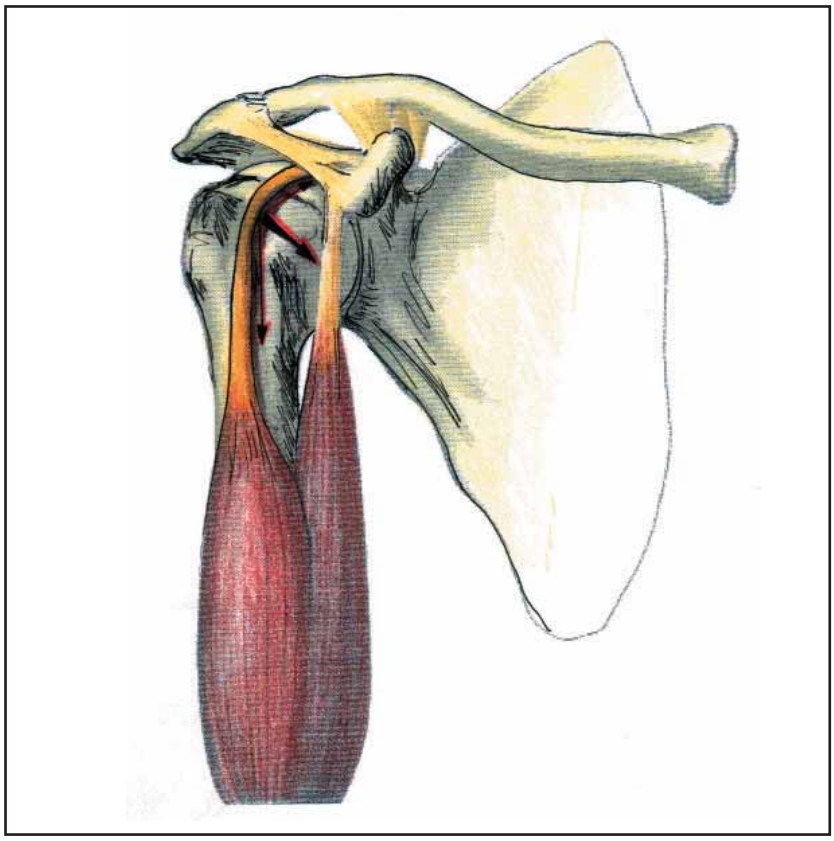

Limbus mit Auffaserung der Sehne oder als Ablösung des Limbus mit anhaftender Bicepssehne entstehen. Solche Schäden der Bicepssehne führen zu einer Entzündung mit starken Schmerzen entlang des Sehnenverlaufes mit Ausstrahlung in den Oberarm.
Eine solche Überlastung der Sehne ist jedoch auch durch ein plötzliches Zerrereignis möglich und nicht nur durch repetitive Bewegungen (z.B. beim Versuch eine nach unten fallende Last aufzuhalten). Bei Ausdehnung des Sehnenschadens kann dieselbe reissen und der Sehnenstumpf nach distal (nach unten) gleiten. Dies erkennt der Patient einerseits im Nachlassen der Schmerzen und anderseits im «nach unten Rutschen» des Bicepsmuskelbauches.
Die Beurteilung, ob sich ein Schaden auf einen Unfall oder auf eine chronische Überlastung zurückführen lässt, ist sehr arbiträr und sollte immer sehr sorgfältig anhand der Entstehungsgeschichte und des Befundes entschieden werden. Es wäre Pflicht eines jeden Vertrauensarztes von Versicherungen und Kassen diese Aufgabe sehr ernst zu nehmen und nicht nur pauschal zu beurteilen.

Limbus (Gelenkmeniskus)

Wie bereits in den anatomischen Ausführungen erwähnt, bildet der Limbus einen knorpeligen Ring um den Pfannenrand herum und bedeutet einen besseren Halt für den Humeruskopf (Oberarmkopf) als auch eine Gelenksflächenvergrösserung von ca. $^1/_3$. Eine Verletzung des Limbus und vor allem eine Ablösung desselben vom

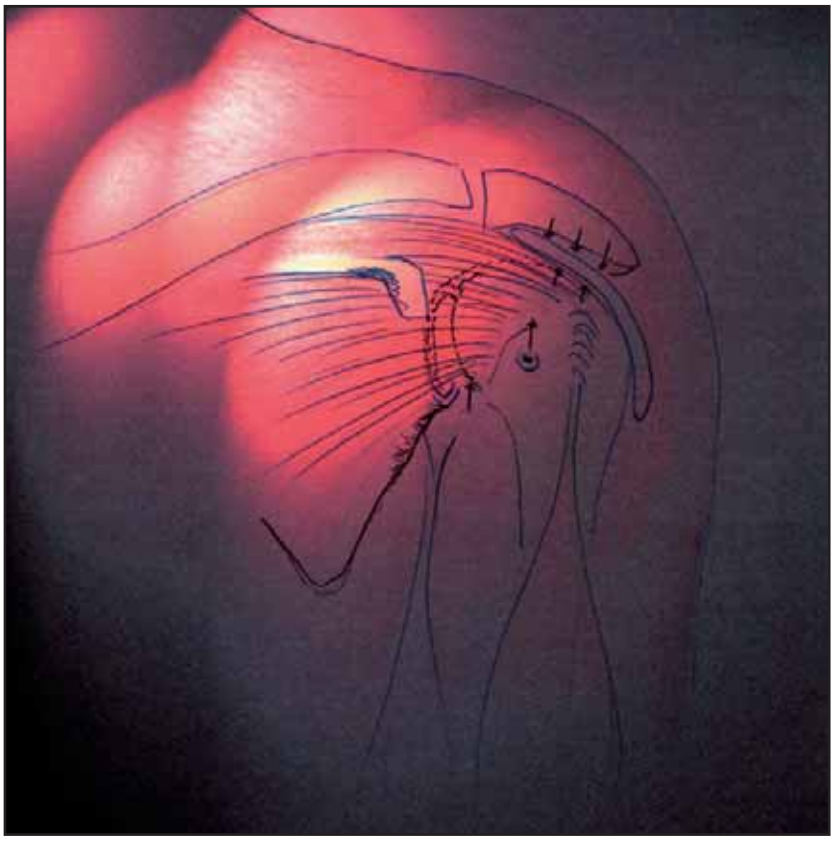

Höhertreten des Kopfes mit Einklemmen der dynamischen Zentriermanschette und des Schleimbeutels unter dem Schulterdach: *Impingement*

Pfannenrand bedeutet immer einen Stabilitätsverlust des Schultergelenkes. Ein solcher Stabilitätsverlust kann zu Sekundärschäden führen, indem z.B. der Oberarmkopf beim Heben des Armes in der Gelenkpfanne nicht mehr gut zentriert wird und nach oben ausweicht. Dadurch kommt die Rotatorenmanschette unter Druck und kann sich am Schulterdach aufreiben. Es entsteht ein «Impingement-Syndrom», oder verständlicher, nichtmedizinisch ausgedrückt, zu einem Engpass-Syndrom, zu einer Einklemmung.
Verschiedene Schweregrade der Verletzung oder Veränderung des Limbus mit Bicepsansatz werden in der spezifischen Literatur beschrieben: Die sogenannten SLAP-Läsionen (Superior Limbus anterior posterior-Läsion).
Es sprengt sicher den Rahmen dieser Broschüre, näher auf die Details dieser Läsionen einzugehen, aber wichtig für Sie, lieber Leser, liebe Leserin, ist zu wissen, dass diese Veränderungen in der Regel zu hartnäckigen, schwer diagnostizierbaren Beschwerden führen und die operative Behandlung derselben ebenfalls recht anspruchsvoll sind.

Behandlung

Viele Erkrankungen oder Verletzungen des Limbus oder der Bicepssehne können heute arthroskopisch behandelt werden. Das bedeutet wenig Integritätsbeeinträchtigung der umliegenden Weichteile. Eine kranke oder verletzte Bicepssehne kann jedoch in der Regel nicht rekonstruiert werden, wird am Bicepsanker, am Übergang in den Limbus abgetrennt und im Sehnenkanal am Oberarmkopf neu fixiert. Der am Gelenkoberrand abgelöste Limbus kann hingegen arthroskopisch refixiert werden.
Die Nachbehandlungsphase gestaltet sich nicht nach Schema, sondern muss sich nach den individuellen Gegebenheiten richten. Meistens ist aber auch in diesen Fällen mit einer zwei bis drei monatigen Rehabilitation zu rechnen und eine Wiederaufnahme des Sports nicht vor drei Monaten nach der Operation möglich. Es bleibt noch die Frage, ob solche Läsionen überhaupt operiert werden müssen. Nicht alles, was rekonstruiert werden kann, muss auch operiert werden. Nach meiner Ansicht stelle ich die Indikation zur Operation erst bei erfolgloser physiotherapeutischer Behandlung und bei Persistenz der Beschwerden. Dabei ist der Leidensdruck des Patienten oder die Beeinträchtigung in Sport oder Arbeit massgebend.
Der spontane Verlauf der Schädigung kann einerseits zu Vermehrung der Schmerzen und Bewegungsbeeinträchtigung mit Ausdehnung des Gelenkschadens führen, anderseits aber auch zu einem neuen Gleichgewicht mit relativ wenig Beeinträchtigung des Befindens. Bereits aus diesen Gründen empfiehlt es sich, die Indikation zur Operation nicht zu schnell zu stellen.

Link zum Impingement-Symtom: www.ch-thuer.ch

5. Verletzungen und Erkrankungen der Rotatorenmanschette

5.1. Riss der Rotatorenmanschette und deren Folgen

Der Name Rotatorenmanschette (abgekürzt: RM) ist etwas irreleitend, da die Hauptaufgabe dieser kräftigen Muskulatur und Sehnenplatte die aktive Zentrierung des Humeruskopfes in der Gelenkpfanne während den Dreh- und Hebebewegungen des Schultergelenkkopfes ist. Nur unter präziser Aufrechterhaltung des Drehzentrums, kann der Arm in allen Richtungen gedreht und gehoben werden. Lässt die Kraft der Sehnenmanschette aus irgendwelchen Gründen nach, entsteht unter dem Schulterdach ein Konflikt zwischen Schulterdachknochen und Sehnenmanschette (Impingement). Eine chronische Schädigung und weitere Schwächung der Rotatorenmanschette (RM) ist die Folge. Da mit zunehmendem Alter und Abnützung alle Körperstrukturen schwächer und zum Teil auch lockerer werden, bleibt auch die RM von diesen Veränderungen nicht verschont. Diese sogenannt «degenerativen Veränderungen» führen dann zu einer verminderten Zentrierkraft der Manschette und dadurch zur Ermöglichung eines chronischen Impingement-Syndroms unter dem Schulterdach.

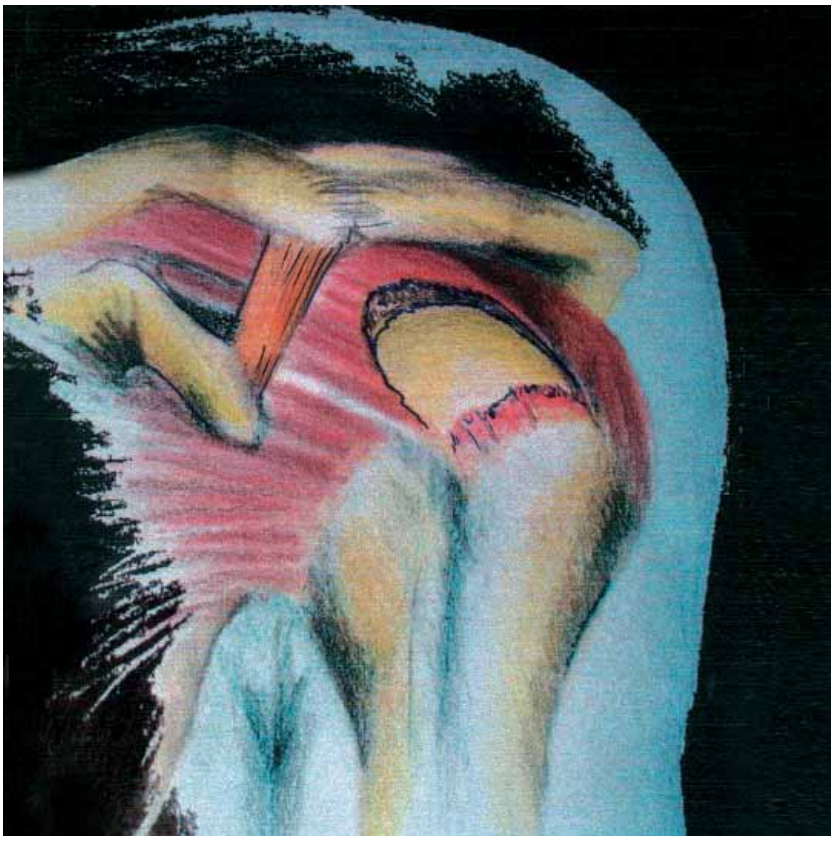

Riss der Rotatorenmanschette mit Retraktion der Rissränder und somit Ausbildung eines Sehnendefektes

Ein Riss der Rotatorenmanschette entsteht aber auch durch ein direktes oder indirektes Trauma, wie Sturz auf den Arm oder plötzliche, ruckartige Bewegung des Armes unter starker Kraftanwendung. Meist reissen anfänglich nur verschiedene Fasern eines Sehnenanteils.
Durch den ständig anhaltenden Zug vergrössert sich die Rissläsion allmählich und kann schlussendlich nach unterschiedlich langer Zeit zu einem grossen Sehnendefekt anwachsen. Durch ein massives Trauma kann aber auch ein Grossteil der sehr starken RM auf einmal einreissen. Dies ist durchaus verständlich, wenn man bedenkt wie ungünstig die Hebelarmverhältnisse für die RM sind.

Nach neueren Untersuchungen mit dem MRI wissen wir, dass eine Rotatorenmanschettenverletzung spontan oder mit konservativer Therapie nicht abheilen kann, da die Schwerkraft, welche den Arm nach unten zieht und die Zugrichtung der RM entgegengesetzt sind. Es kommt demzufolge zu einem langsamen Auseinanderziehen der Rissränder und zur Bildung eines sich vergrössernden Loches in der Sehnenhaube.
Viele Leute mit Schulterbeschwerden geben an, früher ein Trauma der Schulter erlebt zu haben, die Schulter sei jedoch danach wieder beschwerdefrei geworden. Sie hätten wieder Sport und alle Arbeiten schmerzfrei ausüben können. Ein neues und zum Teil unbedeutendes Bagatelltrauma führt dann zur Dekompensation und die klinischen und apparativen Untersuchungen ergeben nicht selten eine erhebliche Schädigung der RM. Dies führt den Versicherer zum Schluss, es handle sich bei der Läsion um eine degenerative Veränderung und lehnt die Übernahme der Behandlungskosten ab. Wahrscheinlicher ist es aber beim Erstunfall zu einer Teilruptur der RM gekommen, welche durch die natürliche Kompensationsfähigkeit des Körpers beschwerdefrei geworden ist. Die dadurch geschwächte RM vermochte allerdings in der Folge die Zentrierungsaufgabe zunehmend nicht mehr optimal auszuführen. Es kommt zu einem chronischen Einklemmungssyndrom mit weiterer Schädigung der Sehnenmanschette, welche dann bei einem neuen und zum Teil harmlosen Trauma weiter einreissen kann. Nach Darstellung des Versicherers ist dieses neue Trauma «nicht adäquat», was ebenfalls nicht von der Hand zu weisen ist. Das Ganze aber mit dem Alter des Patienten oder mit sog. üblichen, altersentsprechenden degenerativen Veränderungen zu begründen, kommt dem wirklichen Sachverhalt ebenfalls nicht näher. Wie Sie sehen, führen all diese Überlegungen und Erkenntnisse zu den bekannten Streitigkeiten zwischen Unfall-Versicherer, Krankenkassen und Patienten. Ganze Scharen von Juristen leben gut davon.

Der plötzliche Riss der RM geht meistens mit einem erheblichen Funktionsverlust des Armes einher. Obwohl sich die Beweglichkeit wegen der ausserordentlichen Kompensationsfähigkeit der übrigen Schultergürtelmuskulatur wieder normalisieren kann, führen meist hartnäckige Schmerzen oder Kraftlosigkeit den Patienten zum Arzt und Schulterspezialisten. Die Lebensqualität stark einschränkend sind vor allem die Nachtschmerzen. Diese sind

einfach erklärbar. Tagsüber wird der Arm durch die Schwerkraft etwas nach unten gezogen, was für die verletzte RM zu einer entlastenden Erweiterung des Platzes unter dem Schulterdach führt. Nachts, beim Liegen ist diese ziehende Schwerkraft nicht wirksam, weswegen durch den Muskeltonus der übrigen Schultergürtelmuskulatur der Oberarmkopf nach oben gezogen wird und dadurch die verletzte Manschette unter dem Schulterdach eingeklemmt wird.

Die Abklärung der RM- Ruptur ist klinisch, mit der Sonographie und am zuverlässigsten mit der Arthro-MRI-Untersuchung möglich.
Während früher solche Verletzungen kaum operiert wurden, da auch die Resultate nach der Operation ungenügend waren, hat sich heute die Einstellung der Schulterspezialisten der Behandlung dieser Verletzungen gegenüber gewandelt. Gerade weil wir wissen, dass ein Riss spontan nicht abheilen kann, durch zu langes Warten die Läsion sich ausdehnt und sich später beinahe immer zu einem schwierigen bis unlösbaren Problem entwickelt, ist es heute empfohlen, den Riss früh operativ zu versorgen, wenn die Gewebekonditionen noch gut sind und die Rekonstruktion noch ein gutes Resultat verspricht. Je grösser der zu versorgende Defekt ist, umso schwieriger der Eingriff und das Resultat schwieriger abschätzbar. Für die Rekonstruktion einer RM-Verletzung braucht es jedoch einen versierten und in der Schulterchirurgie absolut bewanderten Spezialisten, um mit zuverlässiger Sicherheit dem Patienten auch ein gutes Resultat in Aussicht zu stellen. Für die Versorgung grosser RM-Defekte ist sogar Virtuosität gefordert. Die offene Rekonstruktion mit gleichzeitiger Dacherweiterung und anderen «Umgebungsarbeiten» ergibt in der Regel sehr gute Resultate. Die «arthroskopische Rekonstruktion» der RM garantiert heute noch nicht dieselben Resultate und ist der offenen Operation nicht ebenbürtig.
Auf den folgenden Zeichnungen möchte ich Ihnen mögliche Varianten der RM-Rekonstruktion aufzeigen. Keine Ruptur sieht gleich aus. Jede muss individuell optimal versorgt werden und verlangt deswegen vom Operateur grosse Anpassungsfähigkeiten an die lokalen Gegebenheiten, an die Grösse und Form der Läsion, an den Zustand des gerissenen Gewebes u.s.w.

Die «einfache Rotatorenmanschetten-Rekonstruktion»

Die Rotatorensehnenkappe wird bei dieser Rekonstruktion mobilisiert und im Knochen neu reinseriert. Dies bedeutet immer mehr Spannung im frisch operierten Gewebe, weswegen auch unmittelbar nach der Operation für kurze Zeit mehr Schmerzen auftreten. Zur Entlastung muss die Abduktionskissenschiene getragen werden. Bei den meisten Eingriffen an der RM führe ich auch eine «Dacherweiterung» durch, indem ich den Winkel des Schulterdaches vergrössere (Siehe Kapitel über Acromionaufrichteosteotomie). Ebenfalls wird das AC-Gelenk zurückgeschliffen, um Schmerzen nach der Operation von Seiten dieses kleinen Schultereckgelenkes zu vermeiden. Diese Erweiterung des «Subacromialraumes» ist

notwendig, um der neu rekonstruierten RM genügend Platz zu geben und ein erneutes Aufscheuern der Manschette zu verhindern.
Dabei wird auch meistens der Rest des Schleimbeutels zwischen Schulterdach und RM mitentfernt. Erstens ist der Schleimbeutel (Bursa) meistens durch die RM-Rissläsion mitverletzt und zweitens bildet er sich mit der intensiven Bewegungstherapie nach der Operation spontan innerhalb eines halben Jahres selber wieder.

Einfache, direkte Reinsertion der gerissenen Rotatorenmanschette am Ort des ehemaligen Ansatzes des Sehnenmantels

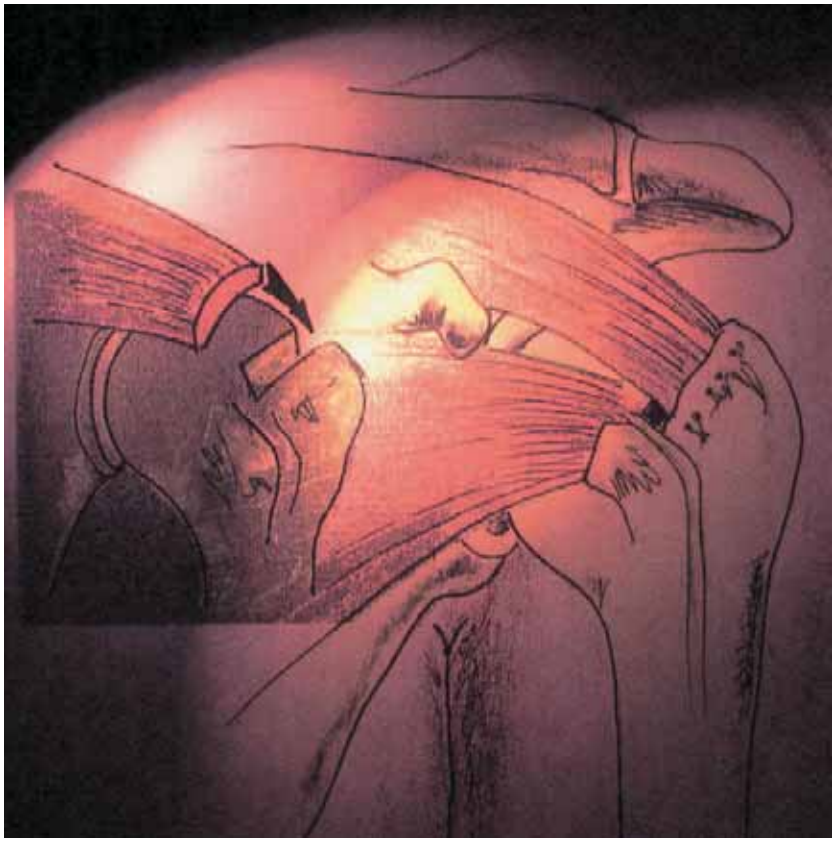

Wiederherstellung der zentrierenden Kraft durch Doppelung und Reinsertion der verletzten RM

Doppelung der beiden mobilisierten Sehnenflügel

direkte, einfache Reinsertion

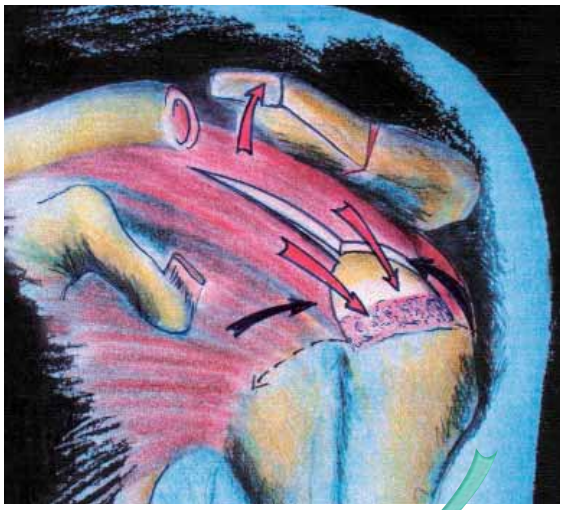

Der grosse RM-Defekt und seine Behandlung

Zur Charakterisierung des grossen RM-Defektes gehört es, dass ein Grossteil des Gelenkkopfes nicht mehr mit der Sehnenmanschette gedeckt ist und die Gelenkkugel in der Pfanne nicht mehr zentriert ist. Meistens ist vorne und hinten noch ein unterschiedlich grosser Anteil der Manschette vorhanden. In der Regel ist der obere Anteil der Manschette, die Supraspinatussehne fehlend oder weit retrahiert, so dass diese Sehne für die Rekonstruktion nicht mehr genügend mobilisiert werden kann. Durch das grosse RM-loch ist das Gelenk für die ernährende Gelenkflüssigkeit nicht mehr dicht, das Gelenk verliert seine Ernährung. Zwischen Oberarmkopf und Schulterdachknochen reibt sich zudem der Gelenkknorpel langsam auf und es entsteht mit der Zeit eine Defekt-Arthrose des Schultergelenkes.

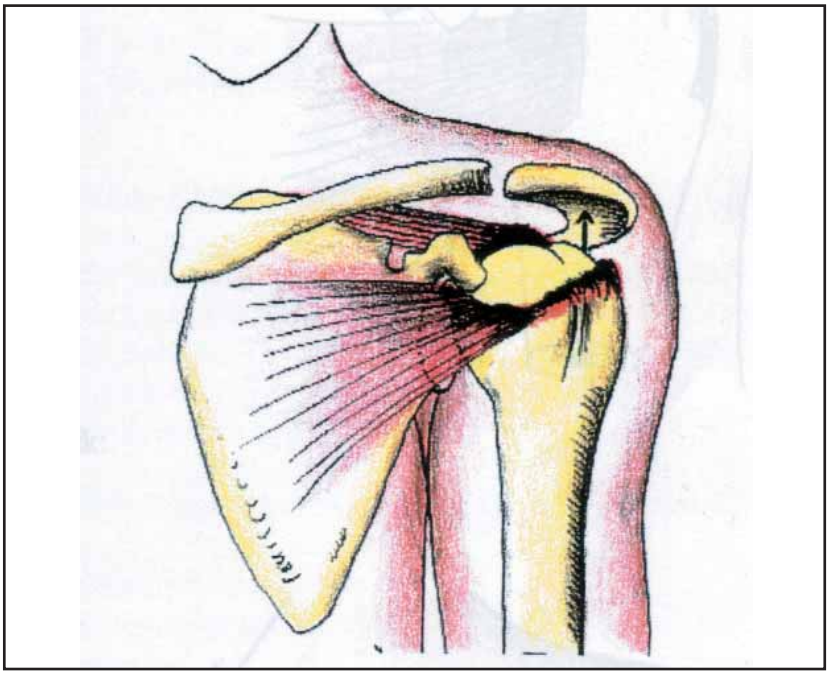

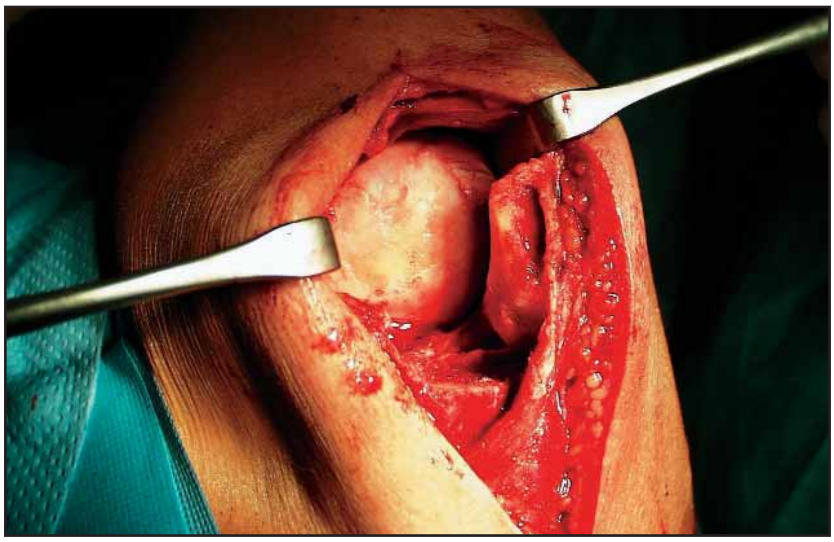

Grosser RM-Defekt mit Hochsteigen des Kopfes unter das Schulterdach

Grosser Defekt mit noch sichtbaren Sehnenteilen

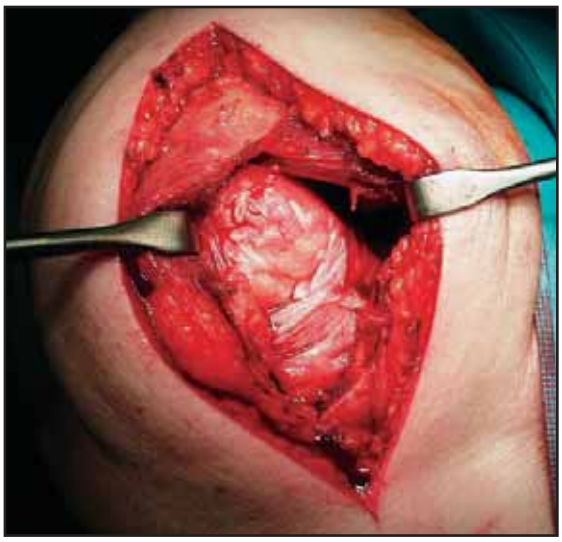

Die Deckung des riesigen Defektes und die Wiederherstellung der Zentrierung mit einem umgeleiteten Muskellappen ermöglichen es auch in so schwierigen, fortgeschrittenen Fällen, gute Resultate zu erreichen. Die Erfolgsquote ist aber nicht mehr so gross wie bei der «normalen» RM-Versorgung. Der Erfolg der Operation hängt von vielen kleinen Details während des Eingriffes selbst, von einer optimalen Einstellung des Patienten und von einer optimalen Physiotherapie ab. Welche Operationstechnik in diesen Fällen auch immer verwendet wird, sie ist immer sehr schwierig und verlangt viel Erfahrung vom Operateur. Während andere Kollegen den musculus latissimus dorsi-Transfer, d.h. die Umleitung eines Rückenmuskels zur Defektdeckung, bevorzugen, ziehe ich die Deltoideuslappenplastik vor.

Deltoideuslappenplastik

Bei der Deltoideuslappenplastik wird ein Teil des oberflächlichen starken Schulter-Bewegungsmuskels, des Deltoideus, als gestielter Muskel-

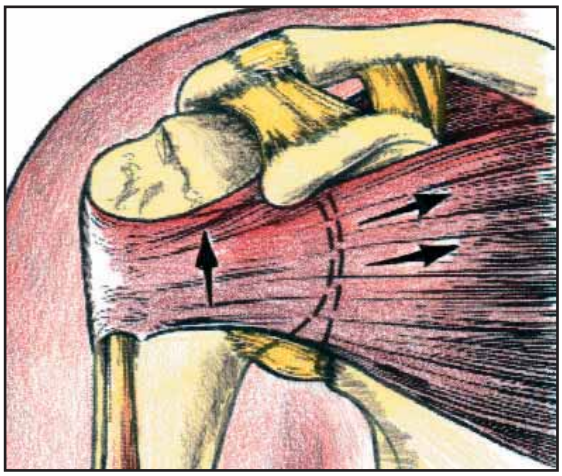

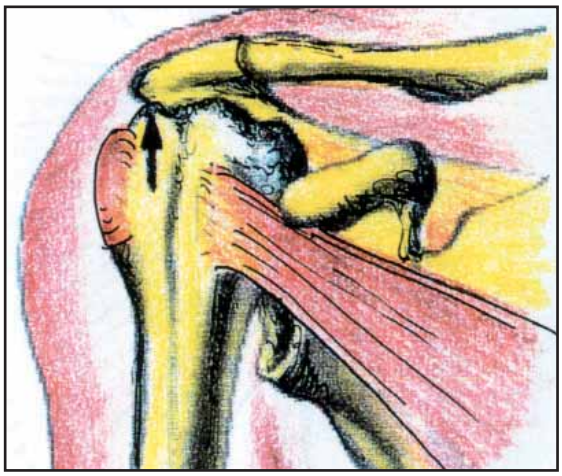

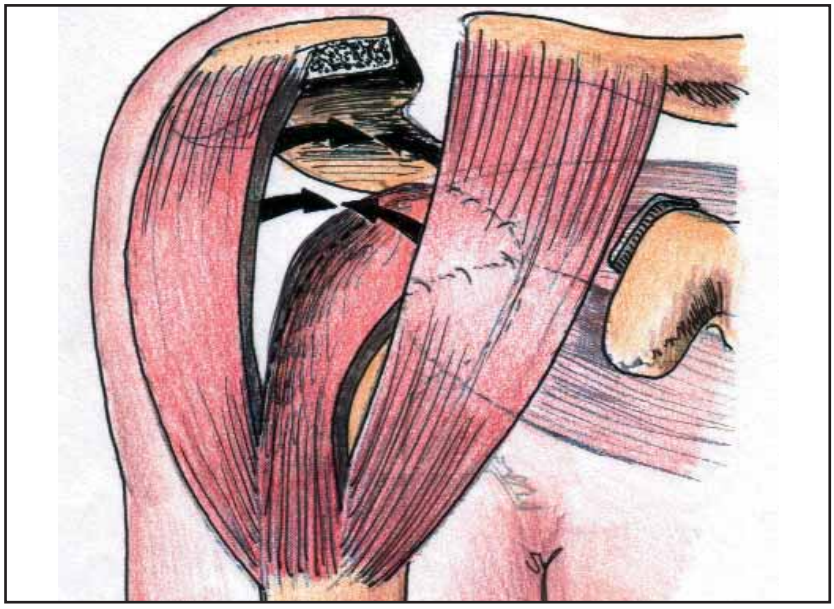

lappen in die Tiefe umgeleitet und zur Deckung des RM-Defektes verwendet. Nach Abheilung der Lappenplastik, nach 6 Wochen, vermag der neu eingewachsene Muskellappen einen Teil der ausgefallenen RM-Funktion zu übernehmen und zumindest die Zentrierung des Gelenkkopfes in der Pfanne soweit wiederherzustellen, dass meist wieder eine gute schmerzfreie Beweglichkeit im Schultergelenk entsteht. Allerdings ist auch meistens die rohe und konditionelle Kraft der rekonstruierten Schulter gegenüber dem Normalzustand vermindert. Die unten angeführten Bilder zeigen die Deltoideuslappenplastik in Zeichnung und Photo. Wenn Sie interessiert sind, kann ich Ihnen auch ein entsprechendes Video dieser komplizierten Operation zur Ansicht ausleihen.

Postoperative Nachbehandlung der RM-Rekonstruktionen

Phase 1
Sobald die RM genäht oder neu reinseriert werden muss, ist die erste Phase der Rehabilitation, die Heilphase, streng nach Vorschrift einzuhalten. Dies gilt natürlich auch für die schwierigeren Rekonstruktionen der RM, wie z.B. die Deltoideuslappenplastik. Das rekonstruierte Gewebe muss zunächst belastungsstabil verheilen und dazu braucht es mindestens 6 Wochen. Nur eine solide Narbe ist später auch belastbar. In dieser ersten Phase dürfen nur passive Bewegungen durchgeführt werden, einerseits durch Pendeln des Armes in vorgebeugter Stellung des Oberkörpers und anderseits durch häufiges passives Bewegen des Armes auf der Arthromot-Schiene. Diese motorisierte Schiene wird in der Regel bereits während der Hospitalisation zu Ihnen ins Zimmer gebracht und Sie dürfen am ersten Tag nach der Operation mit dieser passiven Bewegungstherapie beginnen. Mit dieser Schiene wird der operierte Arm in allen vorbestimmten Richtungen bewegt, die Muskulatur kann sich durch diese monotonen Bewegungen entspannen und der Patient empfindet dies als sehr wohltuend. Diese Übungen müssen sorgfältig und gewissenhaft 6–10x/Tag während 6 Wochen (je 20–30 min/Sitzung) durchgeführt werden. Das Nichtbeachten der Vorsichtsmassnahmen, wie z.B. unerlaubtes oder vorzeitiges Entfernen der Abduktionskissenschiene, aktives Heben des Armes oder Heranführen des Armes an den Körper kann die rekonstruierte Sehnen-Manschette gefährden und ein gutes Resultat nach der Operation in Frage stellen. Zwischen den passiven Bewegungsübungen muss die Schulter konsequent auf der Abduktionskissenschiene ruhiggestellt bleiben. Daneben darf aber mit dem Ellbogengelenk, dem Handgelenk und den Fingern soviel wie möglich geübt werden.

Phase 2
Erst nach sechs Wochen ändert dann das Programm. Die Arthromotschiene darf retourniert werden und die Kissenschiene schrittweise entfernt werden. In dieser Zeit auch Beginn mit der aktiven intensiven Physiotherapie selbständig zu Hause als auch in einer «Schulterversierten» Physiotherapie (3x/Woche). In diesem Aufbauprogramm der Beweglichkeit und der Kraft brauchen Sie viel Disziplin, Energie und Motivation, wieder eine gute Schulterfunktion zu erhalten. In der Physiotherapie können Sie nicht nur alle Bewegungen wieder

erlernen und üben, sondern werden auch vom Therapeuten oder der Therapeutin regelmässig kontrolliert. Zudem müssen Sie in regelmässigen Abständen zu mir in die Kontrolle kommen. In der ersten Zeit versuchen Sie den Arm in verschiedenen Richtungen kontrolliert zu halten (isometrische Übungen), anfänglich mit verkürztem Hebelarm, d.h. mit gebeugtem Ellbogengelenk. Dann zunehmend auch aktives Heben und Senken des Armes, sowie Rotationsübungen im Schultergelenk. Ein Teil dieser Übungen ist im physiotherapeutischen Anhang der Broschüre abgebildet. Der Aufbau der Beweglichkeit und der Kraft soll Ihnen Freude bereiten und nicht Schmerzen. Eine Physiotherapie der rekonstruierten RM soll nur bis an die Schmerzgrenzen gehen und ja nicht in die Schmerzen hinein. Mit der Zeit kommen auch Übungen an Geräten zu Hause dazu. Da wäre das Poulimed, ein Seilzuggerät, das an jeder Türe aufgehängt werden kann und Ihnen erlaubt, alle RM-Muskeln schrittweise mit steigender Gewichtsbelastung aufzutrainieren. Ebenso ist das bekannte Thera-Band in einem späteren Zeitpunkt einzusetzen. Passive Dehnungsübungen nach einer rekonstruierten RM sollten nur sehr vorsichtig und von absolut kompetenter Seite vorgenommen werden.
Diese Phase zwei dauert bis zur vollen Rehabilitation ca. 2–4 Monate, je nach Art und Schwierigkeit der Rekonstruktion.

5.2. Lockerung der Rotatorenmanschette, Ausdünnung und Bildung eines Engpasses unter dem Schulterdach (Impingement-Syndrom)

Durch Belastung, harte Arbeit, viel sportliche Betätigung oder ganz einfach durch fortschreitendes Alter kann es zu einer Auslockerung der Bänder und der Rotatorenmanschette kommen. Die RM-Muskeln können die Zentrierung während der Bewegungen nicht mehr optimal halten und der Gelenkkopf steigt zu Beginn der Armhebung nach oben unter das Schulterdach und führt dort zu einem Engpass-Syndrom. Dies führt in der Folge wiederum zu einer weiteren Abnützung der RM – ein Teufelskreis. Auch selbständige Krankheitsbilder oder Verletzungen können den Raum unterhalb des Schulterdaches einengen und zur selben Einklemmungsproblematik führen. So z.B.:

Verschobene Knochenbrüche des Oberarmkopfes

Anlagebedingte Veränderungen des Schulterdaches

Erworbene Veränderungen des Schulterdaches und des AC-Gelenkes: z.B. Arthrosezacken.

Risse der Rotatorenmanschette

Einlagerung von Verkalkungen in die Rotatorenmanschette

Schleimbeutelentzündungen

1. Wie im Kapitel über Oberarmkopfbrüche beschrieben, können sol-

che «knöcherne» RM-Ausriss-Verletzungen zu einem Einklemmungssyndrom unterhalb dem Schulterdach führen. Nur ganz minimale Verschiebungen der Fragmente sind dabei tolerierbar, ohne dass eine Beeinträchtigung der freien Beweglichkeit und des freien Gleitens der Manschette unterhalb dem Schulterdach entsteht.

2. Veränderungen, Verknöcherungen des Schulterdaches und des

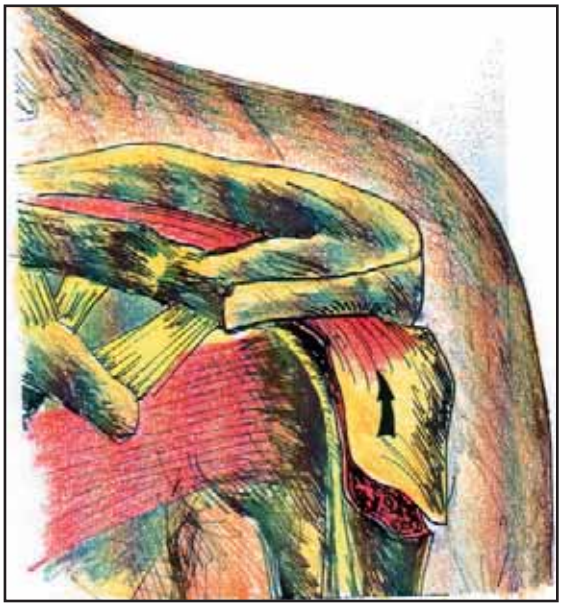

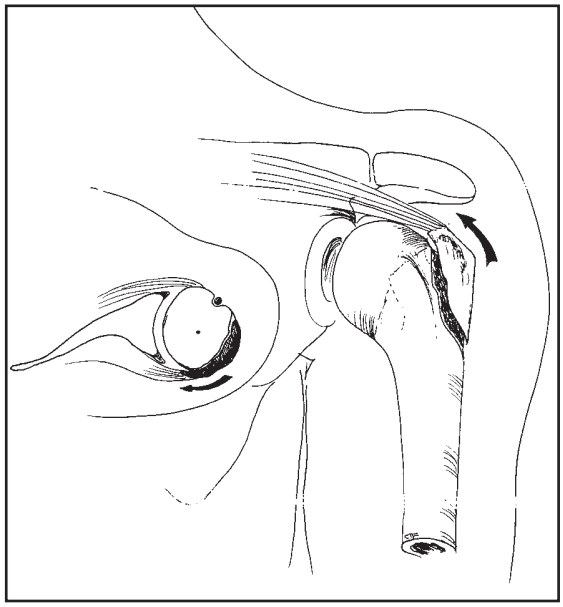

Schultereckgelenkes (AC-Gelenk). Dabei handelt es sich meistens um Arthrosezacken des AC-Gelenkes, die nach unten stossen und das Gleiten der darunter liegenden RM behindern. Auch der Schleimbeutel, die Bursa, ist dabei betroffen.

3. Knorpeliges, nicht stabiles Schulterdach. Es handelt sich dabei

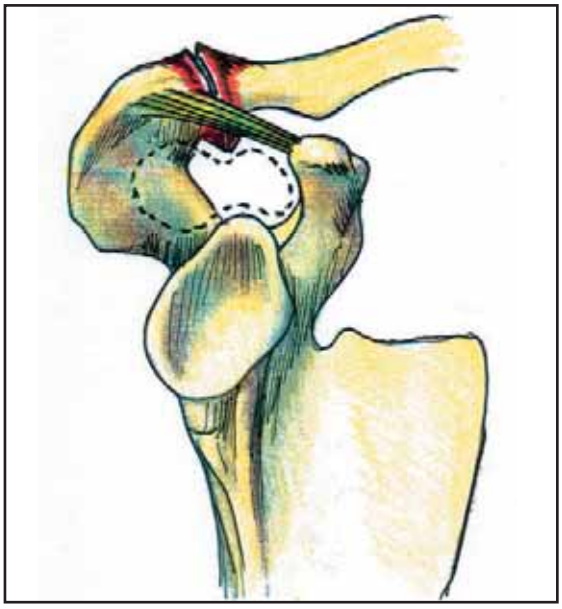

um eine Veranlagung, bei der die Wachstumsfuge des Schulterdaches im Jugendalter nicht verknöchert, sondern knorpelig bleibt. Durch einen Unfall (Sturz) oder durch Ueberlastung kann es dann später zur «falschen Beweglichkeit» in dieser Knorpelfuge kommen, was sekundär zu Einklemmungserscheinungen unterhalb des Schulterdaches führen kann. Wenn der Arm gehoben wird, zieht der starke Zug des Muskulus deltoideus das Schulerdach nach unten. Weil die Knorpelfuge nicht stabil verknöchert ist, sondern Bewegungen zulässt, wird das vordere bewegliche Schulterdachstück durch den Muskelzug nach unten gezogen und drückt direkt auf Schleimbeutel und RM.

4. Das Schulterdach kann verschiedene Neigewinkel haben. Ein stark nach unten gebogenes Dach begünstigt eher Engpasserscheinungen unter dem Dach, als ein steiles, nach vorne offenes Schulterdach.

5. Entzündungen oder Verletzungen des Schleimbeutels, der Bursa,

Typ I: flach
Typ II: gekrümmt
Typ III: hakenförmig

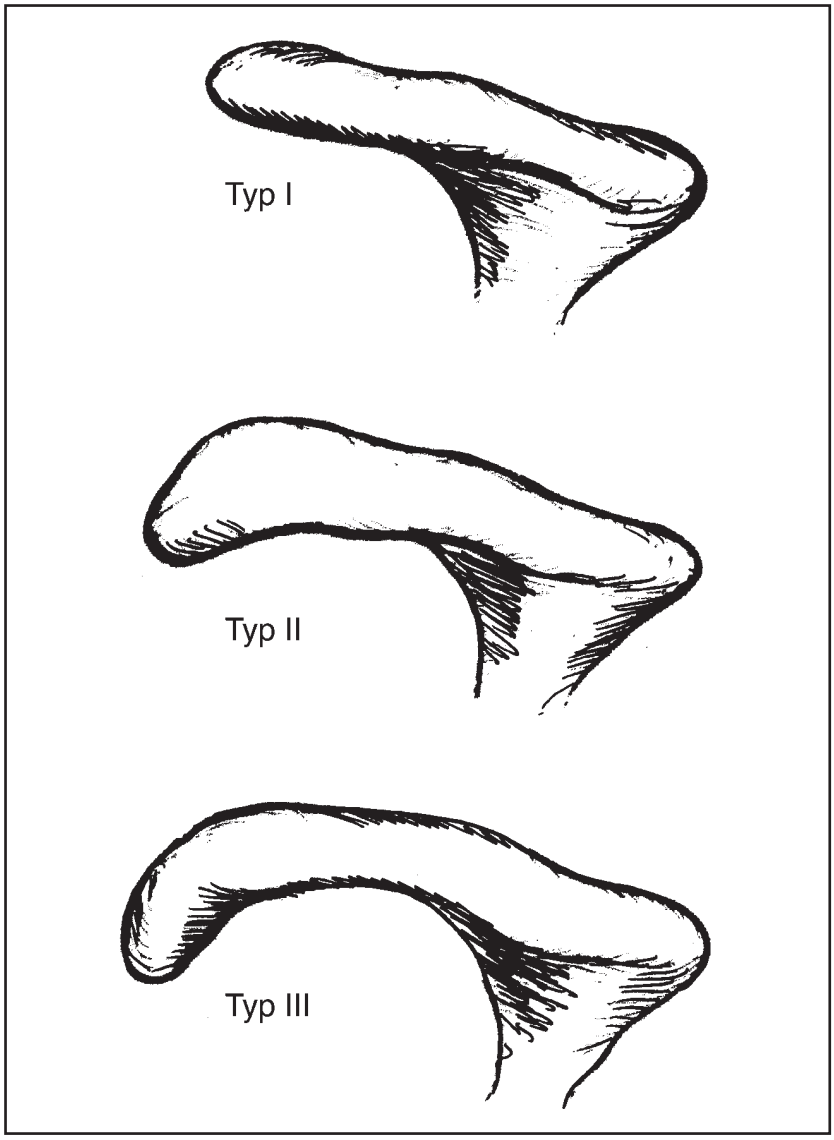

selbst können zur Verdickung der Schleimbeutelwand und somit zum Platzmangel unterhalb des Schulterdaches führen. Ursache einer Schleimbeutelentzündung sind am häufigsten durch eine Sehnenverkalkung und ihre Folgen oder durch eine Quetschverletzung der Bursa, also z.B. durch Sturz auf den Arm, verursacht.
Das Einklemmungssyndrom der Rotatorenmanschette läuft in drei

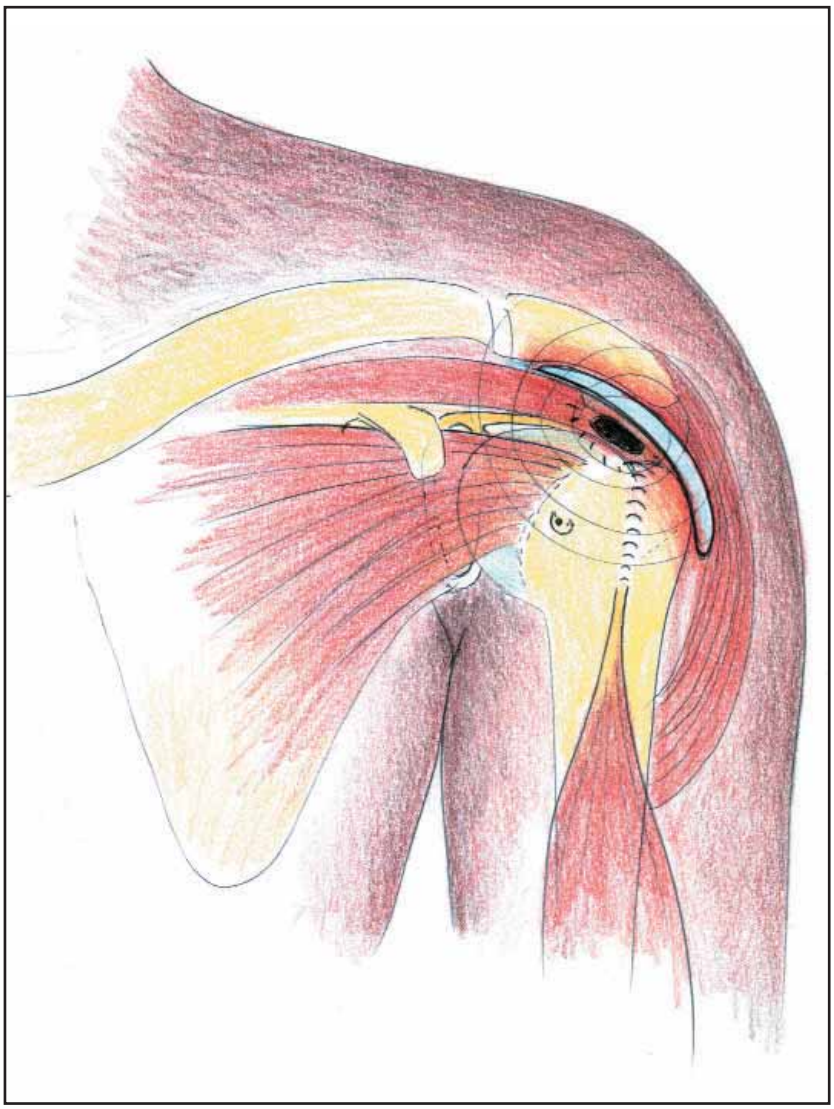

Stadien ab. Im **Stadium I** besteht durch die Einengung des Gewebes noch kein definitiver Schaden, sondern nur eine Schwellung mit Wassereinlagerung ins Gewebe. Die Therapie in diesem Stadium: Schonung, entzündungshemmende Medikamente und Therapien, Kühlapplikation, Physiotherapie zur Kräftigung der zentrierenden Muskulatur, u.a.m. Das **Stadium II** ist charakterisiert durch andauernde Einengung und Einklemmung des Gewebes mit beginnender Aufscheuerung der Rotatorenmanschette, Teilläsionen, Verhärtung des Gewebes.
Im **Stadium III** sehen wir dann die etablierten Schäden, eine Zer-

störung des Schleimbeutels und Rissläsionen der RM. Die Behandlung der Stadien zwei und drei sind operativ. Das unter dem Schulterdach gelegene Gewebe muss entlastet werden, das Dach erweitert, keilförmig oder in Form von Aufrichteosteotomie des Schulterdaches. Entfernung des Schleimbeutels. Nebst diesen dacherweiternden, platzschaffenden Massnahmen müssen aber vor allem die Ursachen des Platzmangels behoben werden, wie z.B. die RM-Rekonstruktion bei Rissen der RM, Korrektur von einengenden Bruchfragmenten bei Oberarmkopfbruchverletzungen, Wiederherstellung der Zentrierung im Schultergelenk.

Link zum Artikel über Impingement-Syndrom
Link zum Artikel biologisches, weichteilorientierte Behandlung der Four Part Fracture mit frühsekundärer Osteosynthese.

Operative Behandlung

Der erste Schritt der Behandlung ist sicher die Platzerweiterung unter dem Schulterdach. Dies kann offen aber auch arthroskopisch erfolgen. Wenn sich aber die Behandlung nur auf die sogenannte Defileerweiterung und Acromioplastik (Schulterdacherweiterung) beschränkt, besteht die Gefahr, dass die Probleme nur temporär gelöst sind. Auch die Ursachen des Engpasses, wie z.B. eine ausgelockerte RM oder hochgestiegene Knochenfragmente oder Sehnenverkalkungen müssen mitbehandelt werden, um eine dauernde Besserung zu bewirken.
Die arthroskopische Raumerweiterung beinhaltet leider meistens nur die Dacherweiterung, selten können mit dieser Methode auch eine verbesserte Zentrierung erreicht werden.
Die Impingement-Operation, d.h. das «Platzschaffen», ist also meistens nur sinnvoll als Teil der Rekonstruktion, die dazu dienen soll, das problemlose Gleiten der Rotatorenmanschette unter dem Schulterdach wiederherzustellen. Deswegen richtet sich die Nachbehandlung nach den durchgeführten Rekonstruktionen, z.B. der Naht der RM oder der Wiederherstellung (Osteosynthese) des Knochens. Das in den letzten Jahren zu häufig verwendete «Impingement-Syndrom» als Diagnose wird deswegen heute anders beurteilt und wir sehen es heute nur mehr als Komplex von Symptomen (Zeichen von Krankheiten, Verletzungen).

Acromioplastik nach Neer.
Entfernung eines vorderen
Knochenkeils vom
Schulterdachknochen

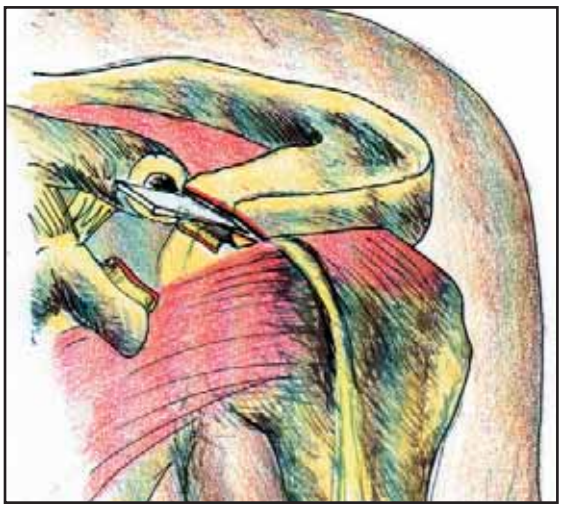

Schulterdach-
Neigewinkel-Veränderung

= (Acromion-Aufrichte-
Osteotomie)

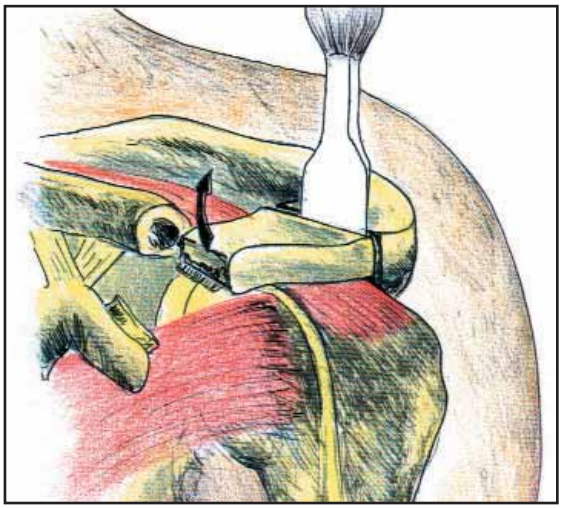

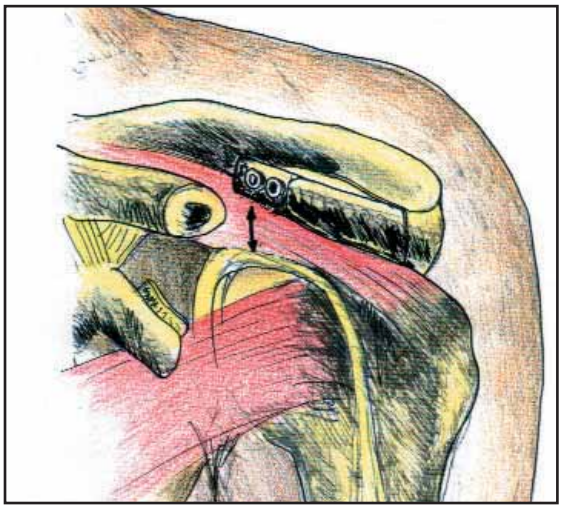

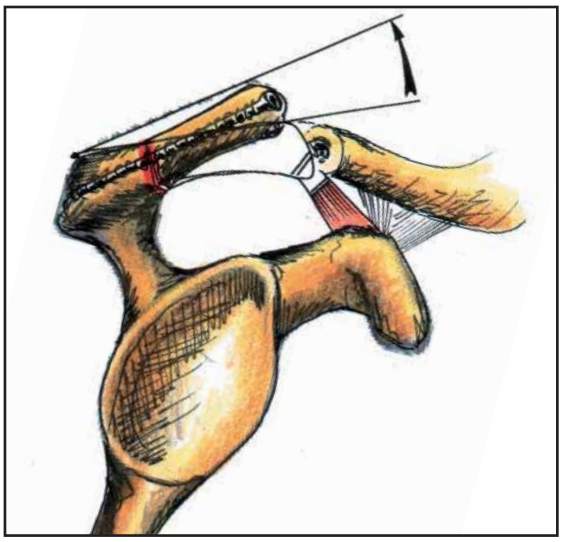

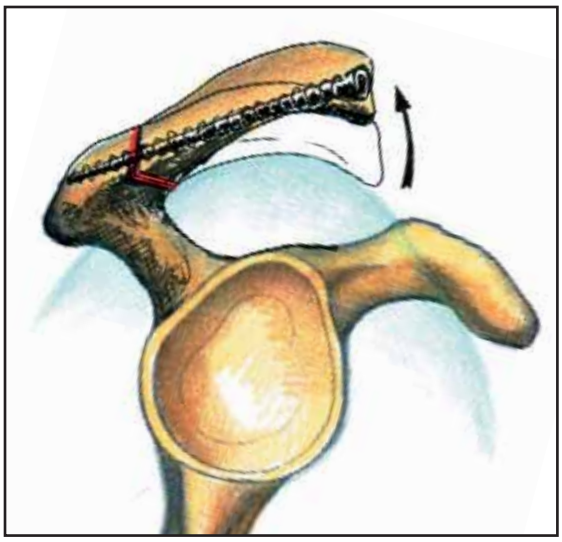

5.3. Entzündliche Erkrankungen der Rotatorenmanschette, der Gelenkkapsel und des Schleimbeutels

PHS: Die Periarthritis humero-scapularis oder zu deutsch: Die Weichteilentzündung rund ums Schultergelenk

In diesem Sammeltopf von Diagnosen verbergen sich eigentlich alle rheumatischen Entzündungen der Schulter und alle nicht näher fassbaren Weichteilerkrankungen der Schulter. Die moderne Medizin hat viele einzelne Krankheitskomplexe aus diesem Topf heraussortiert und als sebständiges Krankheitsbild definieren können. Trotzdem verbleiben noch einige Schmerzsymptomkomplexe in diesem Topf. Weitere Forschung und Entwicklung werden noch mehrere solche Krankheiten als Einheit identifizieren können und so schlussendlich der richtigen, spezifischen Therapie zuführen können. Eine solche entzündliche Erkrankung ist z.B.:

Die Frozen Shoulder: Eine entzündliche Schwellung und Schrumpfung der Gelenkkapsel, nach Unfall oder spontan auftretend, endet in einer hochgradigen, schmerzhaften Einsteifung des Schultergelenkes.

Tendinitis calcarea der Rotatorenmanschette: (Sehnenentzündung mit Kalkeinlagerung)

In der Folge einer meist rheumatischen Entzündung oder eines Traumas kommt es zu einer Kalkeinlagerung in die Sehnenplatte der Rotatorenmanschette. Wir kennen dieses Phänomen auch im Bereiche anderer Sehnen. Bei einigen Patienten kann diese Kalkablagerung zu schweren Entzündungsschüben führen. Nicht selten sind deswegen notfallmässige Konsultationen beim Arzt notwendig und eine sofortige Therapie muss eingeleitet werden. Manchmal ist auch frühzeitig eine Operation notwendig. Bei anderen Patienten verläuft diese Erkrankung eher chronisch, mit uncharakteristischen Schulterschmerzen oder beeinträchtigt den Patienten nur phasenweise, mit jeweils recht langen beschwerdefreien Phasen zwischen den Schmerzschüben. Nicht selten werden diese Verkalkungen auch als Zufallsbefund bei Röntgenuntersuchungen festgestellt.
In der Folge einer solchen Sehnenverkalkung kann es zu einem Engpass-Syndrom unter dem Schulterdach kommen, oder der über der Sehne liegende Schleimbeutel kann dermassen anschwellen, dass unter dem Schulterdach zu wenig Platz für ein normales Gleiten des Gewebes besteht und es dadurch zu einem schweren Schmerzsyndrom im Schultergelenk kommt. Die initiale Therapie besteht in abschwellenden Massnahmen wie Kühlapplikation, entzündungshemmende Medikamente und schonende physikalisch-therapeutische Massnahmen. Im späteren Stadium ist das *Needling* des Kalkherdes erfolgreich, vorausgesetzt der Herd ist nicht zu gross. In der folgenden Zeichnung ersehen Sie die Idee und Ausführung dieser Behandlung, welche zu deutsch «Nadelung» heisst.
Vorgehen: Unter Röntgen-Bildverstärkerkontrolle sucht man das Kalkdepot auf und setzt die Lokalanästhesie. Das Kalkdepot wird nun durch den Schleimbeutel hindurch mit einer dicken Nadel mehrfach perforiert und so mehrere Verbindungen zwischen dem Kalk in der Sehne und dem Schleimbeutel hergestellt. Häufig kann beim Punktieren auch Kalk mit der Spritze aspiriert werden und so Zylinder aus dem Kalk aus-

gestanzt werden. Zum Schluss wird der Schleimbeutel mit viel Flüssigkeit und etwas Kortison gefüllt. In den folgenden Tagen und Wochen wird nun der Kalk verflüssigt und läuft in den Schleimbeutel aus. Damit es zu keiner massiven Schleimbeutelentzündung kommt, wurde

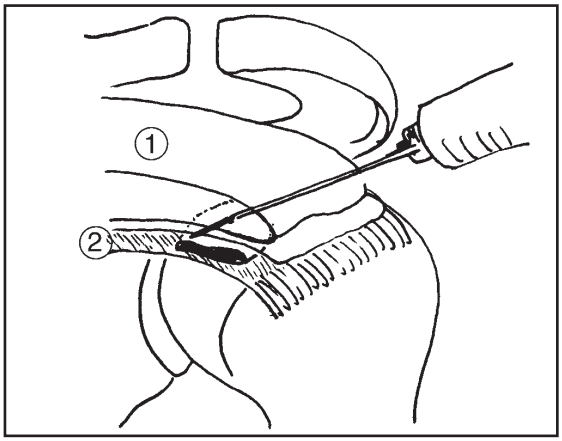

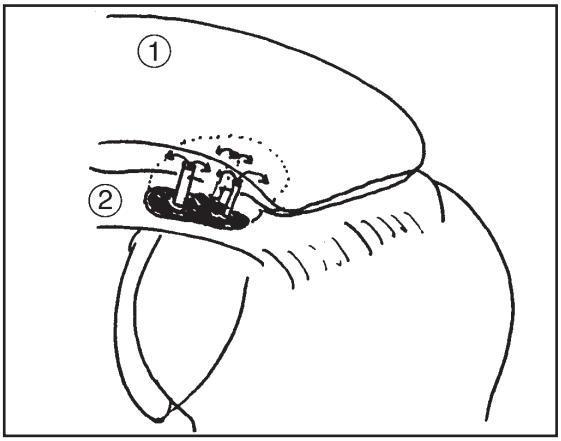

der Flüssigkeit etwas Kortison beigemischt. Ein Grossteil der Verkalkungen kommen so zur Abheilung, was jedoch nicht bedeutet, dass es nicht später zu erneuten Verkalkungen kommen kann. Bei grossen Kalkdepots von mehr als 1–2 cm Durchmesser ist die operative Entfernung zu empfehlen. Bei diesem Eingriff kann gleichzeitig mit der Kalkentfernung die Erweiterung des Schulterdaches durchgeführt werden, was meistens zu dauernder Beschwerdefreiheit führt.

Bild links:

1. Schleimbeutel wird mit Lokalanästesie aufgefüllt.

2. Sehne mit innliegender Verkalkung

Bild rechts:

1. Schleimbeutel ist mit Lokalanästesie gefüllt.

2. Sehnenkalk ist mit Stanzzylindern angebohrt – so dass der Sehnenkalk aufgelöst und in den Schleimbeutel ausgeschwemmt werden kann.

Die Entzündung des Schleimbeutels

Aus irgendwelchen Ursachen, aber auch nicht selten nach Unfall oder nach Überforderung, kann es zu einer Entzündung des Schleimbeutels zwischen Schulterdach und Rotatorenmanschettenmuskulatur kommen. Therapie sind die üblichen entzündungshemmenden Medikamente, Salben, kühlende Umschläge und milde Bewegungstherapie. Auch eine Injektion von Kortison in den Schleimbeutel direkt ist sehr wirksam. Dabei möchte ich Ihnen in Erinnerung rufen, dass das Kortison an sich nicht etwas Schädliches ist, sondern selbst ein Stresshormon unseres Körpers ist. Der Körper selbst behandelt ohne ärztliches Zutun eine Entzündung ebenfalls mit vermehrter Kortison-Ausschüttung aus der Nebennierenrinde. Die lokale Anwendung dieses Medikamentes bei einer Entzündung ist deswegen vielfach sehr erfolgreich und nicht schädlich, da ja der Körper selbst mit demselben Hormon reagiert. Alles ist meines Erachtens eine Frage des Masses: Wie sooft im Leben ist auch hier zutreffend «Zuviel ist ungesund».
Eine lokale Kortison-Applikation in den Schleimbeutel vermag eine Entzündung in einem geschlossenen Raum sehr effizient, ohne grosse Wirkung auf den Gesamtorganismus, zu behandeln.

Vor der Therapie sollte jedoch immer die genaue Diagnose stehen, damit wir wissen, was und wo wir behandeln können und müssen.

6. Brüche (Frakturen) des Schultergürtels

6.1. Oberarmkopfbruch (subcapitale Humeruskopffraktur)

Bild rechts:

Minimale Dislokation

Bilder unten:

Schwere Dislokation
der Bruchfragmente

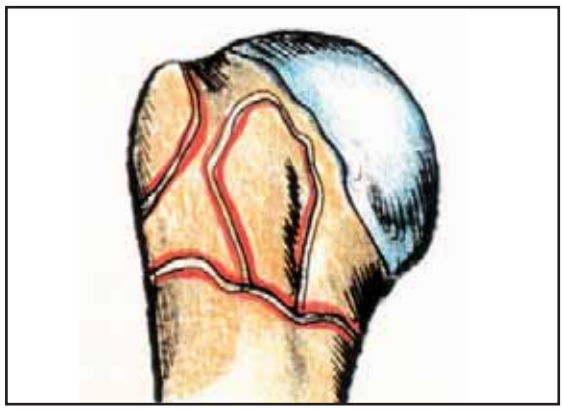

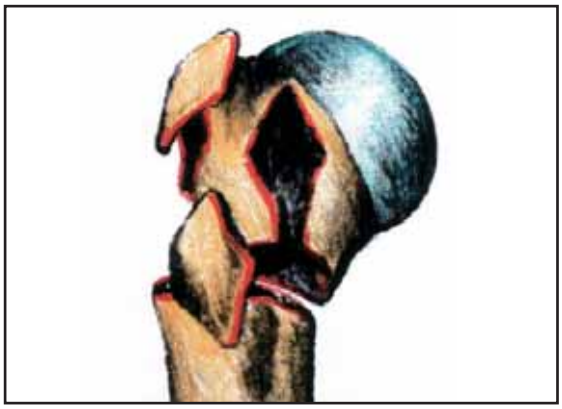

Tuberkulum majus – Abrissfraktur

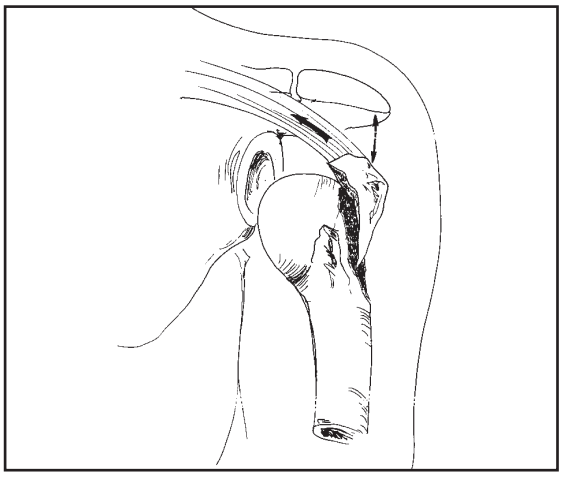

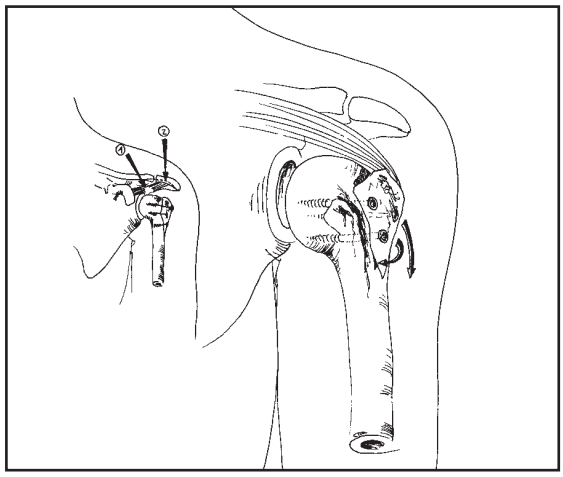

Link zu www.ch-thuer.ch: Operationen – Oberarmkopfbrüche

Briefkasten-Osteosynthese

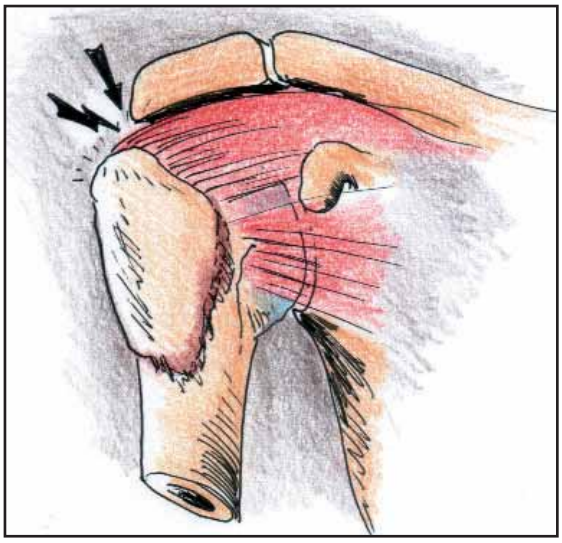

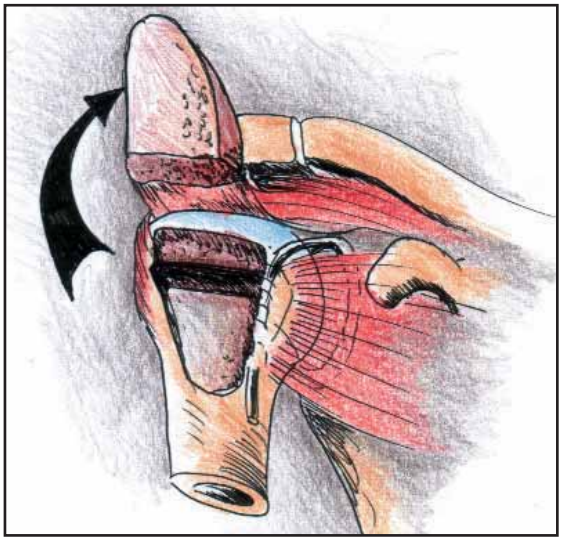

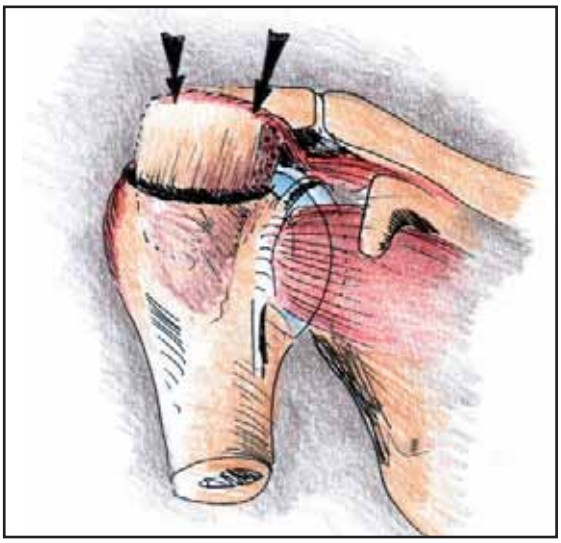

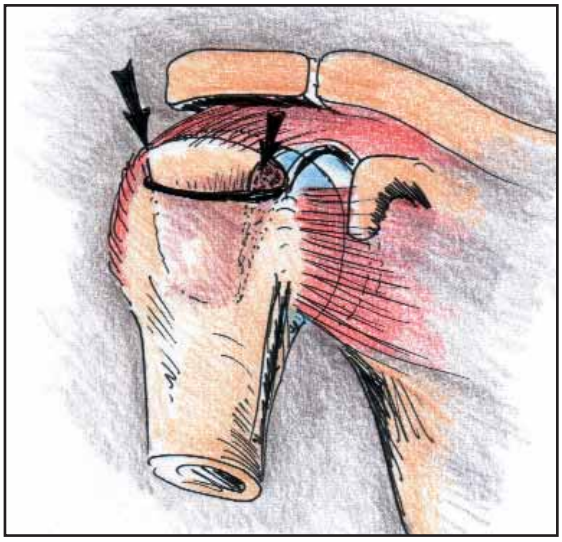

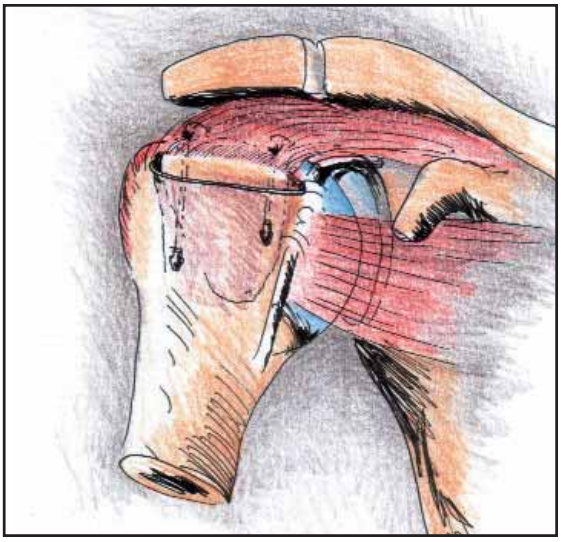

Four Part Fracture: Vier-Fragment-Trümmerbruch

Link zu ch-thuer.ch: Operationen – Oberarmkopfbruch – Biologische weichteilorientierte Behandlung

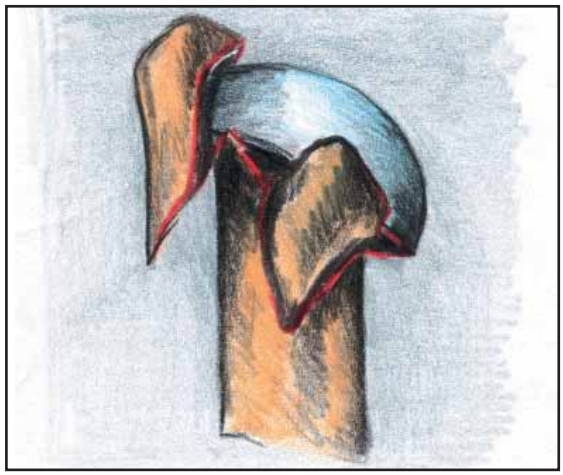

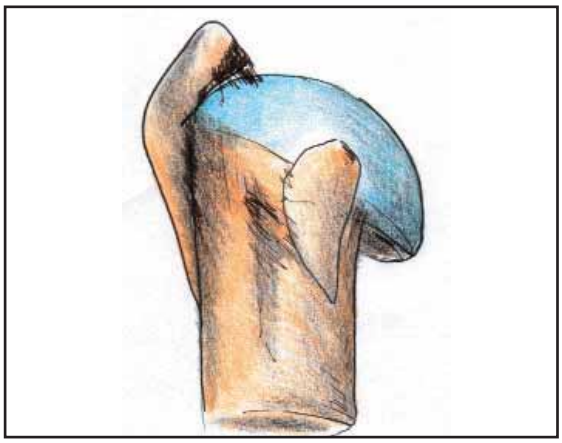

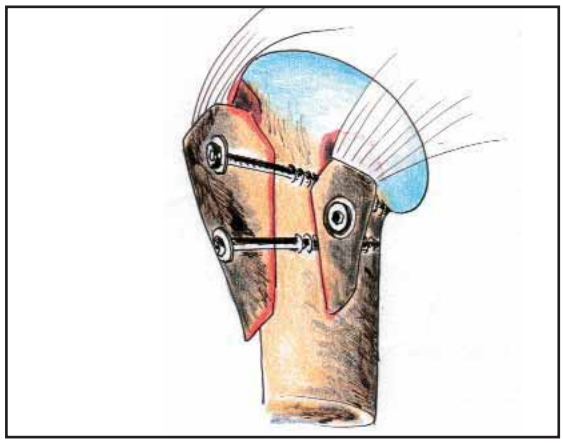

6. Trümmerfrakur

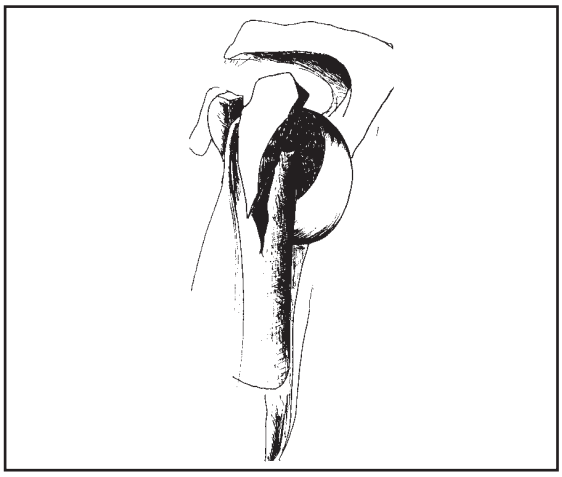

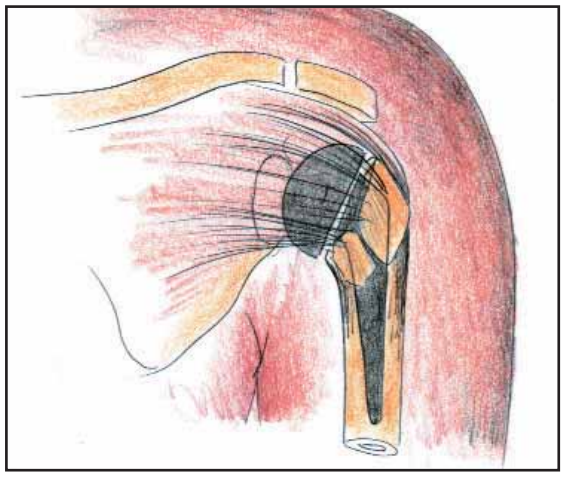

6.2 Brüche des Schulterblattes

Schulterblattbrüche sind selten. Ein kräftiger Weichteilmantel und eine gute Verschieblichkeit auf dem Brustkasten ergeben einen relativ guten Schutz. Daher entstehen Schulterblattbrüche nur durch beträchtliche Gewalteinwirkung. Häufig finden sich deshalb neben den Schulterblattbrüchen noch andere Verletzungen.

Die Schulterblattbrüche müssen nur dann operativ versorgt werden, wenn sie ins Schultergelenk hineingehen und so zu Inkonguenz im Gelenk führen.

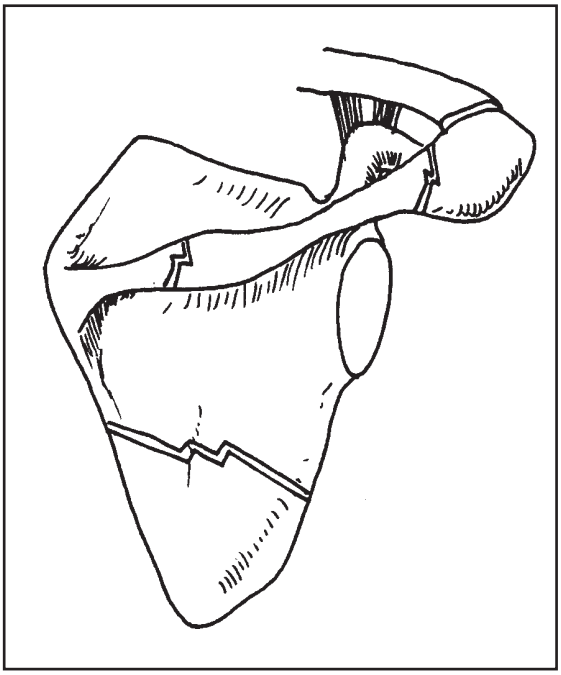

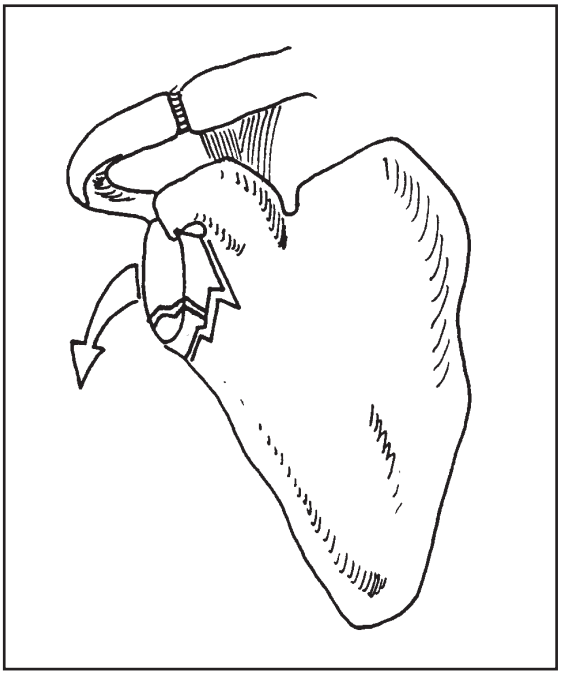

6.3 Brüche des Schlüsselbeines

Ein sehr häufiger Bruch in jedem Alter. Entsteht ebenfalls durch Sturz mit direkter Gewalteinwirkung gegen die Schulter oder durch Sturz auf den gestreckten Arm. Dieser Bruch heilt praktisch immer ohne Operation mit einem speziellen «Rucksackverband» ab. Eine Operation ist nur notwendig, wenn durch die Bruchfragmente entweder die Haut verletzt oder bedroht ist, oder die Blutgefässe oder Nerven durch den Bruch mitverletzt sind. Selten kommt es auch vor, dass ein Bruch nicht abheilt. Dieser muss dann ebenfalls nach ein paar Monaten sekundär operiert werden. Die durchschnittliche Abheilungszeit im Rucksackverband beträgt 4–8 Wochen.

1. Beinahe immer Abheilung mit Ruhigstellung
2. Häufig operativ, da Bänder mitverletzt
3. Abheilhung mit Ruhigstellung

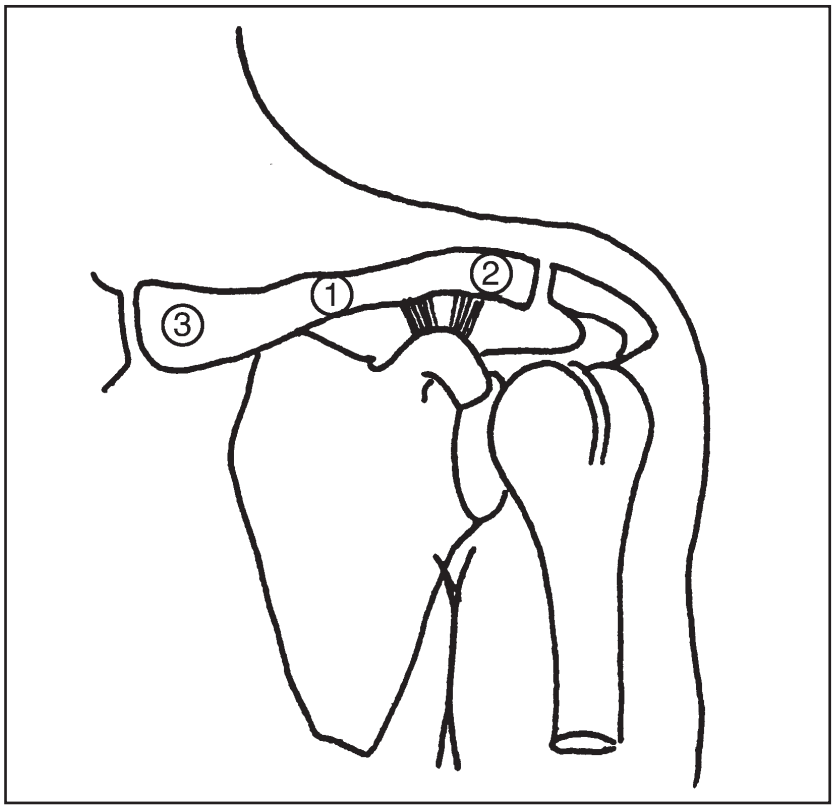

7. Arthrose im Schultergürtelbereich

7.1. Schultergelenksarthrose (Omarthrose)

Heisst Verbrauch des Gelenkknorpels zwischen Oberarmkopf und Gelenkspfanne. Dies ist häufig kein Überlastungsschaden, wie z.B. beim Hüftgelenk oder Kniegelenk bekannt, sondern kommt durch eine Störung der Ernährung des Gelenkknorpels zustande. Infolge grosser Rotatorenmanschettenläsionen kommt es zur Beeinträchtigung der Ernährung des gesamten Gelenkknorpels und so schlussendlich zur sogenannten «Defektarthropathie». Dies bedeutet in einfachen Worten ausgedrückt: Gelenks-Verschleiss (Arthrose) infolge eines grossen Defektes der Rotatorenmanschette (Sehnenmanschette rund um den Gelenkskopf). Der Knorpel wird aufgebraucht, die Kopf- und Pfannenknochen reiben aneinander ohne den schützenden und stossdämpfenden Gelenkknorpel. Dies führt zu Schmerzen und Bewegungseinschränkung. Da seit dem letzten Jahrhundert die Menschen in unserer Kultur dank Medizin und guter Ernährung immer älter werden, müssen wir uns auch immer mehr mit den Folgen des Altwerdens auseinandersetzen. So werden die Arthrosen der Gelenke und deren Behandlungsmöglichkeiten immer mehr Bedeutung erhalten. Der prothetische Gelenksersatz zur Routine und zur Selbstverständlichkeit im Rahmen der Lebensqualitätserhaltung. Es sei denn, dass in Zukunft gentechnologisch möglich wird, Gelenkknorpel in grossen Mengen zu transplantieren und zu regenerieren, um so das eigene Gelenk erhalten zu können. Dies ist keine utopische Zukunftsmusik, sondern in der Praxis im kleinen Rahmen möglich.
Während die Hüft- und Kniegelenksprothetik bereits sehr fortgeschritten sind und eigentlich standartisiert, trifft dies noch nicht ganz auf den Schultergelenksersatz zu. Da das Wichtigste an der Schulter nicht das Gelenk selbst ist, sondern der bewegende Weichteilmantel (Rotatorenmanschette), ist auch der alleinige Ersatz der Gelenkflächen häufig nicht befriedigend. Das Hauptziel ist sicher die Schmerzbefreiung, aber die meisten Patienten möchten auch die Beweglichkeit und Kraft wiederhergestellt haben. Bei fortgeschrittenen Arthrosen sind aber nicht selten die RM-Anteile so schlecht oder sogar vollständig fehlend, so dass die volle Beweglichkeit und Kraft eine Glückssache wird. Trotz intensivem Aufbautraining nach der Operation sind diese Wünsche und Ziele nicht immer erreichbar. Dies spricht dafür, dass mit einer Gelenksersatzoperation nicht abgewartet werden sollte, bis alle Strukturen zerstört sind, sondern dann durchgeführt werden soll, wenn der Leidensdruck gross ist und Veränderungen noch nicht zu fortgeschritten sind. Eine Schultergelenksprothese in diesem Stadium geben nämlich in guter Hand gute Resultate.
Die Nachbehandlung richtet sich deswegen immer nach den umgebenden Strukturen (Rotatorenmanschette), welche mitbehandelt werden müssen. Die Prothese selbst wäre schon primär belastbar. Ein Prothesenwechel wegen Lockerung ist heute sehr selten und

betrifft meistens nur die Pfannenkomponente, weswegen viele Schulterchirurgen die Pfanne nicht immer schon von anfang an ersetzen. Vor allem bei gleichzeitig grossen RM-Defekten wird heute der alleinige Gelenkkopfersatz vorgezogen.

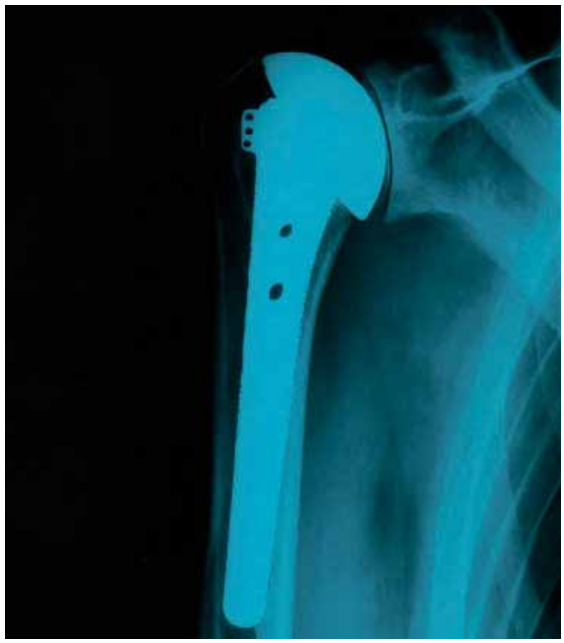

7.2. Schultereckgelenksarthrose (AC-Gelenksarthrose)

Dieses Schultereckgelenk ist bei allen Bewegungen sehr belastet, zudem ist es Schlüsselpunkt in der «Aufhängung» der Schulter am Körper. Das Gelenk ist sehr klein, von kräftigen Bandstrukturen umgeben und hat im Innern als Stossdämpfer eine meniskusartige Scheibe. Durch ein Unfallereigniss kann es zur Schädigung und vorzeitigen Abnützung dieses Meniskus kommen. Die Behandlung der schmerzhaften Arthrose dieses Gelenkes ist die sparsame Entfernung der Gelenkflächen und des Meniskus unter Erhaltung des Kapselbandapparates, um die Stabilität nicht zu gefährden.

7.3. SC-Gelenksarthrose (zw. Schlüsselbein und Brustbein)

Dieses Gelenk, nahe am Hals zwischen dem Schlüsselbein und dem Brustbein, ist selten im Rahmen von rheumatischen Erkrankungen oder bei Verletzungen des Schultergürtels mitbetroffen. Schwellung und Schmerzen sind die Leitsymptome. Eine unfallbedingte Instabilität in diesem Gelenk kann im Alltag oder bei sportlicher Betätigung sehr störend sein. Meistens führt die konservative Behandlung, d.h. die anfängliche Ruhigstellung gefolgt von Bewegungstherapie und lokal abschwellenden Massnahmen zu weniger Beschwerden. Selten ist aber die operative Behandlung notwendig. Eine Rekonstruktion dieses sehr belasteten Gelenkes bedeutet höchste Anforderungen an Operateur und Geduld und Willen für den Patienten, den meist langen Verlauf nach der Operation zu akkzeptieren. Eine Rehabilitationszeit von einem halben bis zu einem ganzen Jahr nach der Operation ist die Regel.

8. Arthritis im Schultergürtelbereich

8.1. Arthritis des Schultergelenkes.

Was heisst Arthritis?
Damit meinen wir irgendeine Entzündung des Gelenkes selbst. Es ist eine Entzündung der Gelenkschleimhaut, mit zunehmender Zerstörung des Gelenkknorpels und der Gelenkfläche. Die PCP, die chronische rheumatische Arthritis in mehreren Gelenken, wie Hand-, Finger-, Hüft-, Knie-, und Schulter- oder Ellbogengelenk ist uns allen bekannt. Viele von uns kennen Leute, die über Jahre an dieser Krankheit leiden und einer dauernden ärztlichen Behandlung bedürfen. Nach Ausschöpfung aller möglichen konservativen Therapien bleibt am Schluss meistens noch die Gelenksersatzoperation. Die Schultergelenksprothese ist übrigens keine Verzweiflungstat des orthopädischen Chirurgen, sondern bietet dem Patienten meistens Beschwerdefreiheit und eine deutlich verbesserte Lebensqualität. Die Resultate dieser Operation sind in geübten Händen sehr gut.
Während bei einer Schulterkopftrümmerfraktur manchmal nur eine Schulterkopfprothese eingebaut werden muss, ist bei der rheumatischen Arthritis der Ersatz von Kopf und Pfanne notwendig. Da bei der Arthritis der Schulter einerseits starke Schmerzen typisch sind, der Leidensdruck des Patienten erheblich, und anderseits die Bewegungsmanschette (RM) meist noch gut erhalten ist und nur die Gelenkinnenseite entzündlich zerstört ist, sind dies eigentlich die besten Voraussetzungen für das Gelingen einer Schultergelenksprothesen-Operation. Diese Patienten sind für die erheblich verbesserte Lebensqualität sehr dankbar.

Eitrige Entzündungen des Schultergelenkes

Infektionen des Gelenkes sind ernsthafte Erkrankungen und häufig mit einem bleibenden Nachteil für das Gelenk und den Patienten verbunden. Ein optimales Resultat kann nur erreicht werden, wenn die Infektion früh erkannt wird und auch sofort mit Antibiotikum und ev. mit Operation behandelt wird. Am Schultergelenk sind aber Infektionen glücklicherweise sehr selten. Wegen der guten lokalen Durchblutung ist die Gefahr der Infektion auch nach einer Operation sehr gering.

Entzündungen anderen Ursprungs sind wohl selten, aber äusserst vielfältig und Domäne des Rheumatologen. Es würde den Rahmen dieser Broschüre sprengen, wenn ich näher auf all diese seltenen Krankheitsbilder eingehen würde.

8.2. Arthritis des AC-Gelenkes und des SC-Gelenkes.

Die Entzündungen dieser beiden kleinen aber sehr wichtigen Gelenke sind sehr schmerzhaft. Die ganze Schulterbeweglichkeit ist dadurch beeinträchtigt. Eine AC-Gelenksarthritis zeigt im Röntgenbild einen typischen Befund. Die Behandlung ist einfach. Das Gelenk kann zurückreseziert, d.h. zurückgeschliffen, werden. Die Gelenkschleimhaut und der Meniskus werden dabei entfernt und die Bänder wiederum verschlossen. Die Resultate dieser Operation sind sehr gut und die Patienten sehr zufrieden.
Dem gegenüber ist die operative Behandlung der SC-Gelenksarthritis schwierig und nicht immer befriedigend. Deswegen wird vorgängig einer solchen Operation jede Möglichkeit wahrgenommen, die Beschwerden mit Medikamenten, Physiotherapie oder alternativer Medizin in den Griff zu bekommen. Zuletzt bleibt ebenfalls die operative Korrektur des Gelenkes. Die Operation ist jedoch schwierig und die Rehabilitation lang.

9. Stoffwechselerkrankungen: Gicht, Diabetes mellitus, etc.

Gicht

Diese Stoffwechselerkrankung ist charakterisiert durch eine Störung im Eiweissmetabolismus mit Anreicherung eines Abbauprodukts (Harnsäure) im Weichteilgewebe rund um die Gelenke. Gichtschübe können sich ausnahmsweise auch am Schultergelenk oder am AC-Gelenk manifestieren. Wie an den übrigen Gelenken, z.B. Daumen- und Zehengrundgelenk, ist auch hier primär die medikamentöse Behandlung vorrangig.

Diabetes mellitus

Die «Zuckerkrankheit» treibt ihr «Unwesen» im ganzen Körper. So wird v.a. die Blutzirkulation im Kleinen und Grossen beeinträchtigt, die Nervenleitung kann gestört werden, es können aber auch Weichteile reaktiv befallen werden, wie z.B. das narbige Schrumpfen von Bänder der Schultergelenkskapsel. Die Frozen- Shoulder, also die eingsteifte Schulter, tritt bei den Diabetikern häufiger auf. Die feingeweblichen Veränderungen entsprechen den narbigen Kontrakturen bei der Dupuytren'schen Kontraktur in der Handinnenfläche. Obwohl die Veränderungen der Bandstrukturen dieselben sind, bestehen zwischen diesen Erkrankungen wahrscheinlich keine Beziehungen.

Sudeck'sche Dystrophie

Diese komplexe Erkrankung, vor allem nach Unfall oder Operation auftretend, beeinflusst alle Gewebe des Gelenkes. Bekannt ist die Sudeck'sche Dystrophie vor allem nach Hand- oder Fussverletzungen mit anhaltend starken Schmerzen nach Unfall oder Operation. Störungen des Stoffwechsels mit Demineralisation des Knochens und Beeinträchtigung der Blutzirkulation kombiniert mit Störungen des vegetativen Nervensystems führen zu einer sehr komplexen und schwersten Beeinträchtigung der befallenen Extremität. Selten ist auch das Schultergelenk davon betroffen. Wie bei allen Sudeck'schen Dystrophie-Behandlungen muss der Arzt die gesamte Palette der Therapien kennen und stufengerecht anwenden. Die medikamentöse und die hormonelle Behandlung sowie die aufbauende und stadiengerechte Physiotherapie sind dabei sehr wichtig.

10. Angeborene Fehlbildungen

Glücklicherweise kommen sie sehr selten vor. In der Literatur sind sehr viele Fehlbildungsmöglichkeiten beschrieben. Einerseits werden sie häufig vom Patienten gar nicht bemerkt, anderseits kann die Beweglichkeit, die Kraft und die Funktion des Schultergelenkes so stark dadurch behindert werden, dass eine Invalidität besteht. Angeborene Fehlbildungen können das knöcherne Skelett betreffen, aber auch die Sehnen, den Muskelmantel, die Bänder, die Nerven oder die Blutversorgung. Die Korrekturmöglichkeiten solcher Fehlbildungen sind sehr unterschiedlich. Sie sollten denjenigen Operateuren vorbehalten bleiben, welche sich sehr häufig mit diesem Problemkreis befassen.

11. Tumore

Wie an jedem anderen Körperabschnitt können auch am Schultergelenk Primärtumore entstehen, bösartige und gutartige. Ebenfalls können sich von fernen Tumoren Ableger (Metastasen) in der Schulter bilden. Die häufigsten bösartigen Primärtumore gehen vom Knochen selbst aus. Die häufigsten Ableger haben ihren Primärherd in der Prostata, der Brust und der Schilddrüse. Die Behandlung der bösartigen Tumore ist immer eine interdisziplinäre Angelegenheit. Die alleinige chirurgische Behandlung ist selten erfolgreich, wenn überhaupt. Die chirurgische Behandlung muss mit dem Onkologen (Krebsspezialisten) und dem Strahlentherapiearzt abgesprochen werden. Die Chirurgie ist dabei nur ein Teil des gesamten Behandlungskonzepts.

12. Funktionelle Beschwerden,

inkl. psychsomatische Störungen, Hals-, Schulter-, Armschmerzen bei Irritation der Wirbelsäule und der Hals- und Armnerven

Allein über dieses Kapitel lassen sich Bücher schreiben. Wie wir alle wissen, können funktionelle Beschwerden irgendwo am Körper zu Verspannungen der Muskulatur führen und somit fortgeleitet auch zu Schultergürtelschmerzen. Unter anderem seien der häufige Stress in unserem Alltagsleben, die mangelnde gesunde Bewegung unseres Körpers, die häufigen Fehlhaltungen infolge ungünstiger Arbeitsplätze oder schlechter Haltung bei der Arbeit erwähnt. Vor allem die Arbeit am Computer sei hier betont. Viele Strukturen unserer modernen Gesellschaft nehmen sehr wenig Rücksicht auf unseren Bewegungsapparat. Dafür ist immer mehr der Kopf, die Hände, das Gesäss und die «Pedalfüsse» gefragt. Um unser zentrales Stammskelett, die Wirbelsäule und die übrigen Extremitätengelenke müssen wir uns selber sorgen. Der moderne Mensch macht dies mit Sport; aber leider allzu oft in zu einseitigen oder übertrieben ausgeführten Sportarten. Fehlhaltungen der Wirbelsäule sind in unserer Zeit nicht nur häufig, sondern geradezu «normal». Daraus resultieren u.a. Halswirbelsäulenprobleme mit Schäden der Bandscheiben sowie der Halsnerven, welche die Schulter, Arme und Hände versorgen. Jeder Schulterchirurg begegnet deswegen in der täglichen Praxis nicht selten Schulterprobleme, die an Halswirbelsäulenprobleme gekoppelt sind: Ausstrahlungsschmerzen bis in die Finger, Verspannungen der gesamten Nacken-, Schulter- und Armmuskulatur.
Der therapeutische Zugang zu diesem Symptomenkomplex ist schwierig, muss vorsichtig erfolgen und verlangt meistens eine gute und lange Kooperation zwischen Arzt, Patient und Therapeut. Die Chirurgie bildet dabei nur ein Teil des therapeutischen Sprektrums und sollte erst bei ausbleibendem Erfolg der übrigen Massnahmen angewendet werden.

13. Rehabilitation der operierten Schulter

Die physiotherapeutische Weiterbehandlung der operierten Schulter ist von ausschlaggebender Bedeutung. Eine Operation alleine, ohne entsprechende Nachbehandlung Führt nicht zum erhofften Resultat. Als Arzt kann ich lediglich die Voraussetzungen zum guten Gelingen beitragen. Als Patient müssen Sie motiviert und bereit sein, die Therapie konsequent durchzuführen. Seit der Einführung der frühpostoperativen Bewegungstherapie sind in der Schulterchirurgie enorme Fortschritte zu verzeichnen.
Unmittelbar nach der Operation, meist am 1. oder 2. Tag, beginnen wir mit der passiven Bewegungstherapie auf der motorisierten Bewegungsschiene. Dies bedeutet anfänglich etwas mehr Schmerzen, aber nur 1–2 Tage. Danach empfinden Sie und Ihr Gelenk diese regelmässigen passiven Übungen als angenehm und entspannend. Sie verhindern zudem Verwachsungen zwischen Gewebeschichten, welche später zu Bewegungsbehinderungen führen könnten.
Wenn Sie in der Physiotherapie Patienten antreffen, die ebenfalls an der Schulter operiert wurden, seien Sie sich immer bewusst, dass Sie die Nachbehandlung dieser Patienten nicht unbedingt auf *Ihre Rehabilitation* übertragen können. Erstens gibt es ganz verschiedene Schultererkrankungen, die operativ behandelt werden und zweitens zeigt jeder Patient individuelle Unterschiede, sowohl bezüglich Verletzung oder Erkrankung des Gewebes, als auch bezüglich operativer Rekonstruktion.

Ich möchte Ihnen ein paar allgemeine Ratschläge mit in die Rehabilitation geben:

1. Die Physiotherapie in den ersten 6 Wochen dient nicht der Wiedergewinnung Ihrer Kraft und Beweglichkeit, sondern der Heilung des Gewebes. Die Therapie während dieser Anfangsphase soll mit Hilfe der motorisierten Bewegungsschiene eine gewisse Beweglichkeit erhalten. In dieser ersten Phase ist die Schmerzbehandlung und der Umgang mit den Schmerzen sehr wichtig. Die Schulter darf in dieser Zeit nicht aktiv bewegt werden, nur der Ellbogen und die Hand- und Fingergelenke. In dieser Phase machen Sie die passive Therapie selbständig zu Hause und gehen noch nicht in die Physiotherapie.

2. Alle Übungen, die Sie später in der Physiotherapie machen, dürfen Sie auch zu Hause so oft als möglich durchführen. Diese sollten häufig, immer wieder in allen Variationen geübt werden, jedoch immer nur bis zur Schmerzgrenze und nicht in die Schmerzen hinein. Die Übungen sollten Ihnen wohl tun und nicht einen stundenlangen Schmerz hinterlassen.

3. Alle Übungen, und kleinen Verrichtungen, die Ihnen keine Schmerzen bereiten und gut ertragen werden, sind auch erlaubt. Achten Sie aber auf die Intensität. Zuviel ist auch hier ungesund.

4. Wenn Sie zu Hause oder in der Therapie zuviel geübt haben und Schmerzen auftreten, entspricht dies meist einem Anschwellen des operierten Gewebes und einer leichten überlastungsbedingten Entzündung. Nehmen Sie die vom Operateur verordneten Medikamente und legen Sie etwas Eis, eingepackt und geschützt durch ein Tuch, auf die schmerzhafte Schulter.

5. Ein vernünftiges Mittelmass zwischen dauernder Bewegung und Ruhe bringt Ihnen die beste Rehabilitation der Schulter.

6. Jede Rehabilitation beginnt zuerst mit einfachen Übungen. Steigern Sie diese in der Frequenz, bevor Sie zu schwierigeren übergehen. Eine einfache Übung mit wenig Belastung häufig ausgeführt, ist besser, als eine schwierige Uebung wenige Male erzwungen ausgeführt.

7. Beachten Sie die Anweisungen des Therapeuten und besprechen Sie die Übungen in der Therapie.

8. Die regelmässigen Kontrollen beim Operateur sind notwendig, um den Stand der Rehabilitation zu erkennen und vor allem auch, um etwelche sich eingeschlichene Fehler zu besprechen und zu beheben. Dies gibt mir auch die Möglichkeit, Rücksprachen mit den Therapeuten zu nehmen.

9. Zuletzt möchte ich Sie daran erinnern, dass die «Physiotherapie» kein «Schwatzsalon» ist. Jeder einzelne möchte dort seine Rehabilitation unter kompetenter Leitung durchführen und schnell wieder gesund werden. Es ist wichtig, dass dort eine gute Atmosphäre herrscht und die Patienten auch miteinander sprechen und einander motivieren. Es ist aber der falsche Ort, über andere Patienten zu sprechen oder anderen Patienten durch medizinische Schauergeschichten zu imponieren.

3 Phasen der Schulterrehabilitation

Phase 1

Diese ist gekennzeichnet durch die unmittelbar vorangegangene Operation. Bereits vor der Operation haben Sie mit dem Anästhesisten gesprochen und er hat Ihnen erklärt, dass er, sofern dies bei Ihnen zutrifft, vor der Operation einen Nervenblock zur Schmerzbehandlung durchführen wird. Dabei bringt er mit einer Punktion Lokalanästhesiemittel in die Nähe des den Arm und die Schulter versorgenden Nervenbündels, so dass der Arm noch über die Operation hinaus schmerzfrei ist. Diese Schmerzbehandlung unmittelbar nach der Operation ist sehr wichtig. Dabei spielt auch die Entspannung der Muskulatur und die richtig Lagerung des Armes eine zentrale Rolle.

Wenn Sie aus der Narkose erwachen, ist Ihr Arm in gewissen Fällen auf einer Kissen-Abduktionsschiene gelagert. Dieser Keil hält den Arm etwas vom Körper ab und verhindert somit eine zu grosse Spannung des operierten Gewebes Sie verhindert auch gewisse unerlaubten Bewegungen während der ersten postoperativen Zeit.

Bei anderen Schulteroperationen ist der Arm in einem «Orthogilet-Verband» am Körper fixiert. Das heisst der Arm wird mit einem speziellen Klettverschlussverband am Körper fixiert.
Je nach durchgeführter Operation ist auch die postoperative Therapie verschieden. Was der einen Schulter nützlich ist, kann der andern schaden. Deswegen ist es sehr wichtig, dass Sie die physiotherapeutische Weiterbehandlung mit dem Operateur besprechen und nicht mit «Irgendjemandem».
Für die meisten Schulteroperationen dauert der Spitalaufenthalt eine Woche. In dieser Zeit ist die Wundheilung wichtig, der Beginn der passiven Bewegungstherapie und die Einführung und Instruktion über den selbständigen Umgang mit der motorisierten Arthromotschiene. In dieser Zeit sollten Sie auch die weiteren Fragen mit dem Operateur besprechen. Auch das Pflegepersonal kann Ihnen in dieser Zeit wertvolle Tipps für zu Hause geben. Bei Austritt sollte Ihnen das weitere Procedere und auch der Kontrolltermin beim Operateur bekannt sein.

Die operative Therapie der Schulter ist aufwendig, angefangen bei der Operation bis zur Physiotherapie. Deshalb müssen darüber klare Vorstellungen bestehen und der Patient muss wissen, wohin er sich bei etwelchen Problemen wenden kann. Die erste Anlaufstelle ist immer der Operateur, der Therapeut und der Hausarzt. Wenn Sie zu Hause sind, werden Sie die passiven Übungen in der ersten Phase 6–10x/Tag während $^{11}/_{4}$ bis $^{11}/_{2}$ Stunde durchführen. Patienten, die eine Kissenabduktionsschiene benötigen, erhalten zum Duschen einen plastifizierten Keil mit nach Hause.

Phase 2
Die begonnene Physiotherapie dient der Wiedererlangung der vollen Beweglichkeit, auch oberhalb der Horizontale. Intensive Therapie zu Hause als auch in der Physiotherapie sind die Merkmale dieser Phase. Je nach behandelter Krankheit oder Verletzung unterscheiden sich die Verläufe in dieser Zeit entscheidend. Die Zeit der Abheilung ist nun vorbei. Das Gewebe muss nun in viel Therapie wieder elastisch und belastbar gemacht werden. Die Übungen können auch im Bad und mit Geräten durchgeführt werden. In neuer Zeit hat sich das Aquafit sehr bewährt. Meistens sind Sie in dieser Zeit noch arbeitsunfähig. Insbesondere wenn Sie einen handwerklichen Beruf ausüben oder im Haushalt tätig sind. Sicher können Sie viele Tätigkeiten schrittweise wieder aufnehmen. Die Schulter ist aber in dieser Phase noch keineswegs belastbar, noch hat sie genügend rohe und konditionelle Kraft, um eine Arbeitsfähigkeit zu beginnen. Alle Tätigkeiten in dieser Phase sollten als Therapie durchgeführt werden und sich nach der zu rehabilitierenden Schulter richten.

Phase 3
Ist die Zeit des Wiederaufbaus der Kraft und Kondition. Zudem die Zeit der Reintegration der Schulterfunktion in die alltäglichen Anforderungen. Je nach körperlicher oder sportlicher Tätigkeit ist diese Phase unterschiedlich. Es ist ein grosser Unterschied, ob Sie später wieder als Handwerker, z.B. im Baugewebe, oder im Büro tätig sind. Die Wiedererlangung der vollen Arbeitsfähigkeit bleibt das Ziel.

Die Übungen werden immer mehr selbständig zu Hause oder im Fitness durchgeführt. Dem Therapeuten kommt nunmehr die Funktion der Therapiekontrolle zu. Die Verläufe sind in dieser Phase auch je nach durchgeführter Operation oder Dauer des vorgängigen Krankheitsverlaufes unterschiedlich. Je schwerer und länger die Schädigung vor der Operation bestanden hat und je mehr sich vor der Operation das Gelenk auf diese schlechte Funktion eingestellt hat, desto schwieriger und länger wird diese Phase der Rehabilitation und Reintegration. Da es ein halbes Jahr dauert, bis der Schleimbeutel unter dem Schulterdach wieder neu gebildet ist, kann der Patient erst nach dieser Zeit mit einer ganz schmerzfreien Schulterbeweglichkeit rechnen. Der Beginn der vollen Arbeitsfähigkeit dauert je nach durchgeführter Operation zwischen 3–6 Monaten.
Da sich eine operierte Schulter noch bis ein Jahr nach der Operation noch dauernd in kleinen Schritten verbessern kann, ist die Schlussbeurteilung auch erst nach dieser Zeit sinnvoll. Diese letzten Feineinstellungen und Verbesserungen geschehen jedoch meist unmerklich. Auch später nach Abschluss der Behandlung und Rehabilitation sollten Sie nie vergessen, dass Sie eine rekonstruierte Schulter haben und Sie auf diese Extremität etwas mehr Rücksicht nehmen müssen; denn Zweit- oder Mehrfacheingriffe an einem Gelenk sind immer schwieriger als Erstoperationen und häufig nicht mehr mit demselben Schlussresultat abschliessbar.

14. Komplikationen, die nach einer Schulteroperation auftreten können

Wie nach jeder Operation überhaupt können sich auch nach Schulteroperationen, wenn auch sehr selten, Komplikationen ereignen. Dabei sind allgemeine Komplikationen (Reaktion des gesamten Organismus oder eines Organs auf eine Operation, Anästhesie oder Medikamente gemeint) von lokalen Komplikationen (z.B. Infektion, Bluterguss, Nervenirritation u.a.) zu unterscheiden:

Die allgemeinen Reaktionen des Gesamtorganismus sind nach einer Schulteroperation eher selten im Vergleich zu anderen Interventionen, z.B. Bauchoperationen, Beinoperationen etc. Dies hat verschiedene Gründe: Kein Fremdblutbedarf, kürzere Operationszeiten als bei grossen Eingriffen (z.B in der Bauchhöhle oder Brusthöhle), schonende Lagerung während der Operation, Kombination der Allgemeinanästhesie mit einem langdauernden Nervenblock, u.a.m.
Auch die sonst gefürchteten Thrombosen und Lungenembolien sind nach Schulteroperationen äusserst selten und unter der meist durchgeführten Prophylaxe praktisch nicht mehr gesehen. Dazu kommt der Vorteil, dass der Patient nach der Operation nicht immobilisiert ist und alle Glieder wieder bewegen darf, so auch den operierten Arm auf der Arthromotschiene und mit Pendelübungen.
Die lokalen Komplikationen wie Bluterguss oder Infektion sind ebenfalls nicht häufiger als bei anderen Gelenkoperationen und können, wenn gut erkannt und schnell, kompetent behandelt, immer ohne grössere Folgen für den Patienten und das betroffene Gelenk saniert werden. Dabei hilft uns die ausserordentlich gute Durchblutung der gesamten Schulter und der gute muskuläre Weichteilmantel des Schultergelenkes. Die Nervenirritationen, wie Lähmungserscheinungen oder Nervenreizung sind selten, aber ernsthaft. Eine Nervenverletzung anlässlich der Operation sollte es nicht geben, es sei denn der Nerv war schon durch den Unfall, z.B. bei Luxationen oder Frakturen, vorgeschädigt. Eine passagere Lähmung des Nerven kann es durch vermehrten Zug am Arm geben. Diese Schädigungen bilden sich in der Regel immer zurück.
Die gute kompetente Ausführung einer Operation, auch in anatomisch schwieriger Region, gehört zur Pflicht des Operateurs. Je besser und routinierter er sich in dieser Region auskennt, umso weniger unangenehme Überraschungen entstehen. Je schneller, schonender und feiner der Operateur mit dem Gewebe umgeht, desto weniger Komplikationen. Eine gute, ehrliche Arzt-Patienten-Beziehung hilft nebst der guten Operation enorm für einen guten postoperativen Verlauf, für ein gutes Endresultat und hilft nicht zuletzt auch, Komplikationen zu vermeiden.

Geld

Ist eine Schulteroperation teuer? – Soll sie billig sein?
In der Zeit des «Sparens um jeden Preis» müssen wir uns trotzdem immer dieselbe Frage erneut stellen, was ist mir die Gesundheit wert und welche Kompromisse will ich noch eingehen. Was ist mir z.B. im Spitalaufenthalt die Hotellerie, was die ärztliche Leistung, was die freie Arzt- und Spitalwahl u.s.w. wert. Möchte ich vom Arzt meines Vertrauens oder von irgendeinem Operateur behandelt werden?
In unserer «kostenbewussten Zeit» ist es sicher richtig, wenn Sie auch den «Geld-Aspekt» mit dem Operateur besprechen. Es gibt aber sehr verschiedene Schulteroperationen und entsprechend sind die Operationshonorare verschieden. Bedenken Sie immer, wieviel Aufwand (Information, Vorbereitung, technologischer Aufwand und Kompliziertheit der Operation u.a.) hinter einem Honorar stehen, welche grosse Verantwortung ein Operateur auf sich nehmen muss, da eine «schlechte Schulter» praktisch immer eine teilweise Invalidität zur Folge hat.
Stimmen unsere Relationen überhaupt noch? – Für einen normalen Service an unserem Mittelklasswagen zahlen wir locker 600.– bis 1000.– Fr., für unsere notwendigen Ferien geben wir ebenfalls leicht paar tausend Franken pro Jahr aus, erwähnt seien hier nur die Skiferien mit Ausrüstung u.s.w.
Ein gut und lange funktionierendes, schmerzfreies Gelenk, womit wir täglich all unseren Bewegungsbedürfnissen nachkommen können, hat das nicht auch seinen Wert?

15. Physiotherapeutische Behandlung nach chirurgischen Eingriffen am Schultergelenk

Phase 1: Wundheilung/Ruhephase auf der Kissenschiene
(Wochen 1–6)

– Instruktion des Patienten
  Gebrauch des Kissens
  Gebrauch des Duschkeils
  Entspannung, Haltung

– Installation und Instruktion bezüglich Arthromotschiene

– Schmerzlindernde Massnahmen
  Eis
  Medikamente
  Lagerung im Liegen und Sitzen
  Pendeln in Vorbeugestellung

– Isometrische Übungen auf dem Kissen

– Übungen im Ellbogengelenk und Vorderarm

Phase 2: Beweglichkeit, Bewegungsgefühl, Beginn mit Kraftaufbau
(Woche 6–12)

– Beweglichkeit erhalten, aktive Aufbautherapie der Beweglichkeit.

– Aktiv assistierte Übungen, mit dem Gegenarm, mit dem Physiotherapeuten

– Mobilisierende Techniken durch den Physiotherapeuten

– Übungen mit Geräten: Überkopfpendelzug, Poulimed, Ball, Stab, etc.

– Koordination: Isometrische Übungen, Zentrieren des Oberarmkopfes im Schultergelenk

– Beginn mit Kraftaufbau
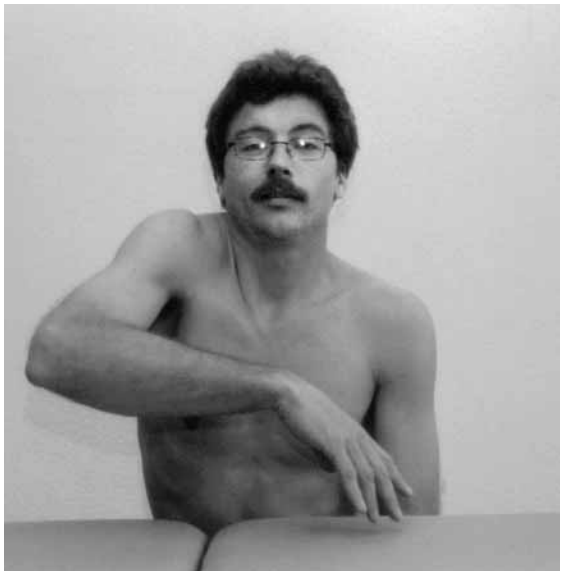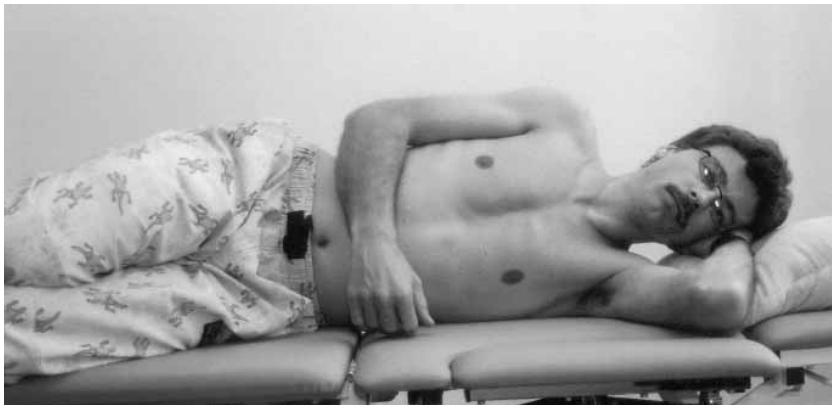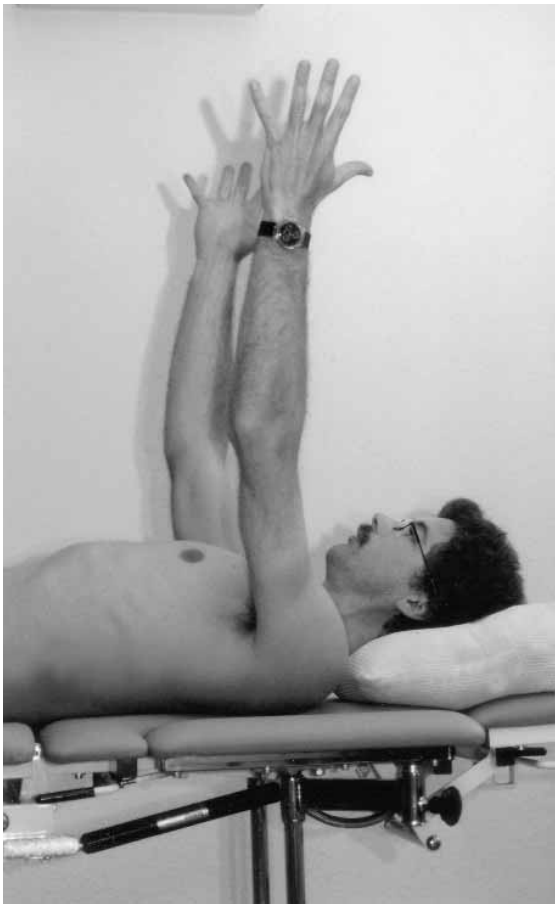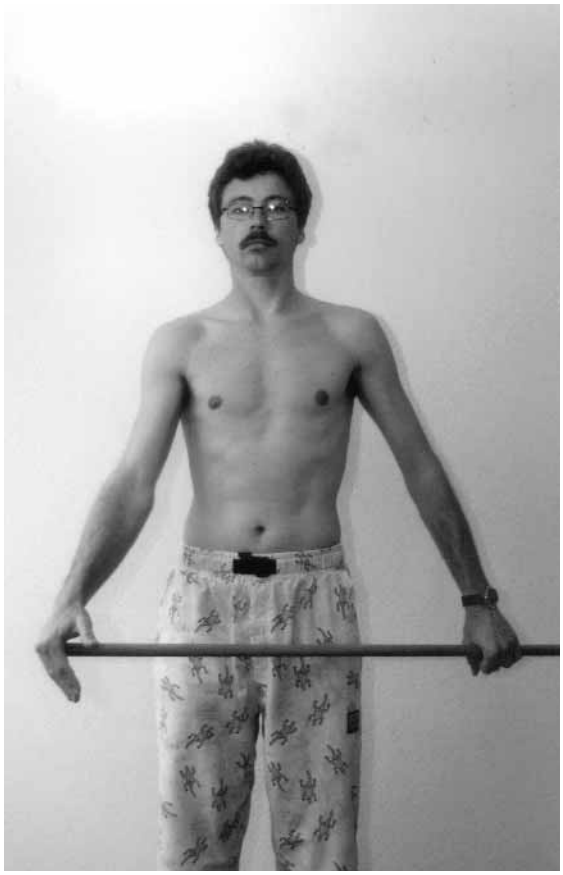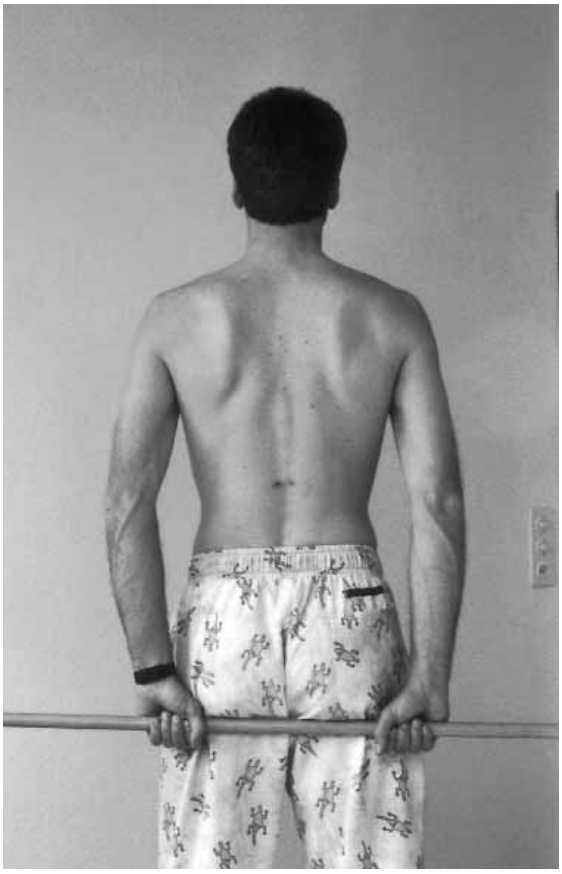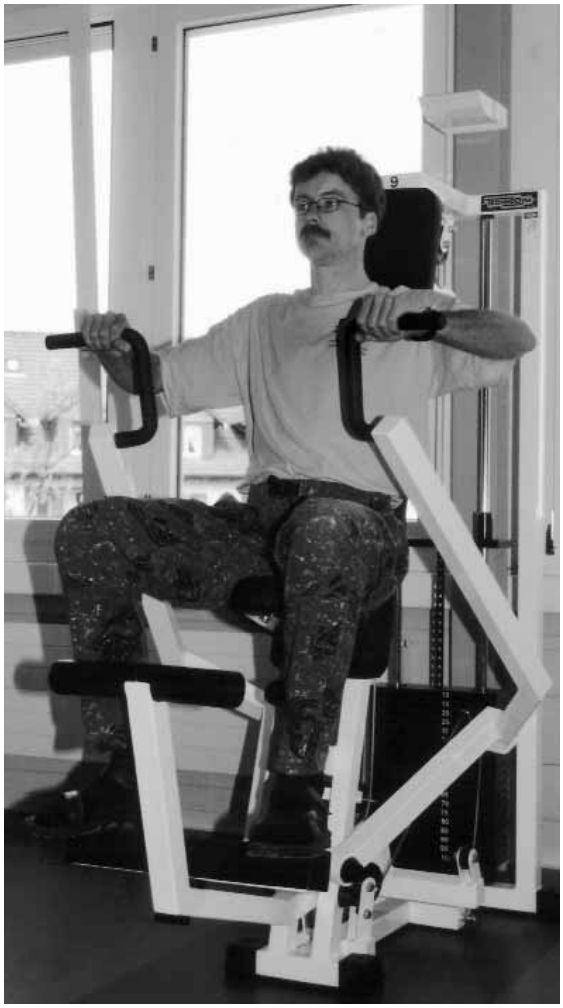
Phase 3: Kraftaufbau, Ausdauer, Verbesserung der konditionellen Kraft, Sport